



MINISTÉRIO DA EDUCAÇÃO  
UNIVERSIDADE FEDERAL DO PARÁ  
PROGRAMA DE PÓS-GRADUAÇÃO EM ECOLOGIA AQUÁTICA E PESCA



SURAMA PUREZA DA COSTA E COSTA

**Ontogenia do sistema digestório: Intestino e Fígado do muçã  
(*Kinosternon scorpioides*, Linnaeus 1766) criados em cativeiro**

BELÉM-PARÁ

2017

SURAMA PUREZA DA COSTA E COSTA

**Ontogenia do sistema digestório: Intestino e Fígado do muçunã  
(*Kinosternon scorpioides*, Linnaeus 1766) criados em cativeiro**

Dissertação apresentada ao Programa de Pós-Graduação em Ecologia Aquática e Pesca da Universidade Federal do Pará, Instituto de Ciências Biológicas como parte dos requisitos para à obtenção do título de Mestre.

Orientadora: Prof<sup>a</sup> Dra. Rossineide Martins da Rocha  
Laboratório de Ultraestrutura celular ICB/UFPA

BELÉM-PARÁ

2017

Dados Internacionais de Catalogação- na-Publicação (CIP)  
Biblioteca do Instituto de Ciências Biológicas - UFPA

---

Costa, Surama Pureza da Costa e

Ontogenia do sistema digestório: intestino e fígado do muçã  
(*Kinosternon scorpioides*, Linnaeus 1766) criados em cativeiro /  
Surama Pureza da Costa e Costa ; Orientadora, Rossineide Martins  
da Rocha. - 2017.

53 f. : il.

Inclui bibliografia

Dissertação (Mestrado) - Universidade Federal do Pará, Instituto  
de Ciências Biológicas, Programa de Pós-graduação em Ecologia  
Aquática e Pesca, Belém, 2017.

1. Tartaruga – aparelho digestivo. 2. Tartaruga – nutrição. 3.  
Ontogenia. 4. Hepatócitos. I. Rocha, Rossineide Martins da,  
orientadora. II. Título.

CDD – 22 ed. 597.92

---

SURAMA PUREZA DA COSTA E COSTA

**Ontogenia do sistema digestório: Intestino e Fígado do  
muçunã (*Kinosternon scorpioides*, Linnaeus 1766) criados em  
cativeiro**

Dissertação apresentada ao Programa de Pós-Graduação em Ecologia Aquática e Pesca da Universidade Federal do Pará, Instituto de Ciências Biológicas como parte dos requisitos para à obtenção do título de Mestre.

Orientadora: Prof<sup>a</sup> Dra. Rossineide Martins da Rocha

Data:

**Banca Examinadora:**

---

Prof<sup>a</sup> Dra. Maria Auxiliadora (Titular)  
Universidade Federal do Pará - UFPA

---

Prof<sup>a</sup> Dra. Adriana Guimarães (Titular)  
Universidade Federal do Pará - UFPA

---

Prof<sup>a</sup> Dra. Simone do Socorro Damasceno Santos (Titular)  
Universidade Federal do Pará - UFPA

## AGRADECIMENTOS

À Deus, por iluminar minha trajetória até aqui.

Minha orientadora, Prof Dra. Rossineide que no início de tudo foi a única pessoa que se mostrou disposta a conversar. Obrigada pela oportunidade. Tentei fazer o meu melhor.

A Prof Auxiliadora, por sempre iluminar minhas ideias.

A equipe do projeto PROMUÇUÃ. Mão-de-obra nunca foi problema. Obrigada a todos que participaram e me ajudaram de alguma forma na primeira etapa desse trabalho.

Ao Dr. Ribamar que sempre se mostrou solícito e disposto em ajudar no desenvolvimento deste trabalho.

Aos funcionários e estagiários do BAGAM. Seu Raimundo, dona Val, Relionam, Sávio, Leonardo, obrigada! Pela ajuda, conversas, almoços e pão quentinho.

Ao Mauro, funcionário da fábrica de ração da UFRA. Foram meses batalhando e quebrando a cabeça para que a ração desse certo.

Ao meu maior incentivador durante esses dois anos. Se hoje defendi foi porque ele nunca deixou eu desistir. Amor, te amo!

As minhas amigas e sócias, que me compreenderam e nos últimos seis meses assumiram responsabilidades em dobro. Fernanda, Joely e Milena, obrigada! Bons vinhos, agora!

Aos meus amigos que se propuseram a ajudar a desenvolver parte desse trabalho: Nanda, Milena, Thiago e Odylon, obrigada por colocarem a mão na massa comigo e voltarem para casa cheirando a ração.

A menina que virou o “orgulho do projeto” e que sempre se mostrou disponível para ajudar. Valeu, Brenda!

A equipe do laboratório de Histologia e Técnicas da UFPA por me ensinarem o que eu sei hoje. E obrigada a Lia e sua paciência em cortar meus blocos e pescar os cortes minúsculos.

Um agradecimento especial as pessoas que fizeram a diferença e me ajudaram muito durante minha rotina no laboratório: Ivana, Leonardo, Josi, Fábio, Efrain e Yvan. Obrigada por toda ajuda, tardes de companhia, coca-colas e piroques. BRILHOU!

Aos meus amigos que o mestrado me deu. Claíde, Fran, Manu, Nai, Nay, Nilson, Thay, Vic, Yuri. Muito sucesso pra gente e que consigamos alçar grandes voos.

E por último, porém tão importante quanto, agradeço uma pessoa que me proporcionou inúmeras experiências profissionais e um grande aprendizado. Obrigada, Dário!

***“No fim, tudo vai dar certo!”***

## SUMÁRIO

<b>1 INTRODUÇÃO</b>	12
<b>2 REVISÃO DE LITERATURA</b>	14
2.1 Características gerais do muçã	14
2.2 Conservação	18
2.3 Embriogênese e Ontogenia intestinal e hepática	19
2.4 Características macro e microscópicas do tubo digestório	20
2.4.1 Intestino delgado dos quelônios	22
2.4.2 Intestino grosso dos quelônios	22
2.4.3 Fígado dos quelônios	23
<b>3 OBJETIVO</b>	24
3.1 Geral	24
3.2 Específicos	24
<b>4 MATERIAS E MÉTODOS</b>	25
4.1 Localização do sítio de coleta	25
4.2 Coleta dos animais e do material biológico	25
4.2.1 Embrião	25
4.2.2 Animais da cria, recria e reprodução	26
4.3 Amostras e Processamento histológico	28
4.3.1 Microscopia de luz	28
4.4 Estudos histoquímico	29
4.4.1 Ácido Periódico-Shiff (PAS)	29
4.5 Imunomarcção	29
4.5.1 Antígeno Nuclear de Proliferação Celular (PCNA)	29
4.5 Morfometria Intestinal	30
<b>5 RESULTADOS</b>	31
5.1 Caracterização geral histológica do tubo intestinal e fígado	31
5.1.1 Intestino delgado e grosso	31
5.1.2 Fígado	33
5.2 Coloração pela técnica de coloração Periódico Ácido de Schiff (PAS)	35

5.3 Imunohistoquímica Antígeno Nuclear de Proliferação Celular (PCNA)	37
5.4 Morfometria intestinal	38
<b>6 DISCUSSÃO</b>	40
6.1 Histologia intestinal e do fígado	40
6.2 Morfometria do intestino delgado	43
<b>7 CONCLUSÃO</b>	45
<b>8 REFERÊNCIAS BIBLIOGRÁFICAS</b>	46



## LISTA DE FIGURAS

- Figura 1:** Exemplos de muçã (*K. scorpioides*). 15
- Figura 2:** Distribuição geográfica do *K. scorpioides*. 16
- Figura 3:** Caracterização do *K. scorpioides*. 17
- Figura 4:** Dimorfismo sexual do muçã. A) Macho; B) Fêmea 18
- Figura 5:** Estágios de desenvolvimento do embrião de muçã (*K. scorpioides*): 14, 19, 21, 22, 23, 24, 25 e 26 respectivamente. 26
- Figura 6:** Filhote, juvenil e adulto, respectivamente. 26
- Figura 7:** Biometria dos animais. A) Largura da carapaça (LC); B) Comprimento da carapaça (CC); C) Largura do plastrão (LP); D) Comprimento do plastrão (CP); E) Altura (ALT). 27
- Figura 8:** Delimitação do tubo intestinal: intestino delgado e intestino grosso; e fígado do muçã. 27
- Figura 9:** Morfometria intestinal do muçã. Mensuração da altura da vilosidade (↔) e altura do epitélio (→). Coloração HE. 30
- Figura 10:** Intestino delgado do muçã. A) Duodeno de um embrião no estágio 19. MU: mucosa. Coloração HE; B) Duodeno de embrião estágio 26. VI: vilosidade, LP: lâmina própria, SM: submucosa, TMI: túnica muscular interna, → túnica muscular externa, ►: serosa. Coloração HE; C) Vilosidade da região Jejunó-íleo de juvenil. CA: células absorptivas, ►: células caliciformes. Corte semi-fino, coloração Azul de Metileno; D) Vilosidade jejuno-íleo de juvenil evidenciando o epitélio simples cilíndrico. Coloração HE; E) Pregas no intestino grosso de juvenil evidenciando o epitélio pseudo-estratificado. Coloração PAS. 31
- Figura 11:** Segmentos do intestino do muçã adulto. A) Duodeno com vilosidades longas com formato digitiforme e filiforme. Coloração HE. B) Região ascendente jejuno-íleo com vilosidades altas com formato foliácea e filiforme. Coloração HE. C) Região descendente jejuno-íleo com vilosidades com no formato digitiforme. Coloração HE. D) Intestino grosso com vilosidades com forma indefinida. 32
- Figura 12:** Fígado do muçã. A) Corte longitudinal do embrião estágio 14. Visão geral. Coloração HE. B) Abertura presente no fígado com epitélio simples cilíndrico (►). C) Embrião no estágio 19. Observa-se a veia centro lobular preenchida por hemácias (VCL) e hepatócitos (→); D) Embrião no estágio 23 com presença de vacúolos (►); E) Embrião no estágio 26 com presença de capilares sinusóides (CS) dilatados. 34
- Figura 13:** Fígado de muçã. Capilares sinusóides com hiperemia sanguínea (→) e centros melanomacrófagos que aumentam de concentração a medida que o animal se torna mais velho (►). A) Filhote. Coloração HE. B) Juvenil. Coloração HE. C) Adulto. Coloração HE. D) Hepatócitos com citoplasma granuloso vacuolizados. Corte semi-fino, coloração Azul de Metileno. 35

**Figura 14:** Células caliciformes positivas para PAS no ápice das vilosidades e pregas do tubo intestinal de muçã adulta. A) Duodeno. Contraste com Eosina. B) Região jejuno-íleo descendente. Sem contraste. C) Região jejuno-íleo ascendente. Contraste com Eosina. D) Intestino grosso. Contraste Hematoxilina. 36

**Figura 15:** Presença de glicoproteínas no fígado de muçã. Coloração PAS contraste Hematoxilina 37

**Figura 16:** Vilosidades do intestino delgado e fígado de muçã adulta. A) Base das vilosidades com enterócitos fortemente marcados por PCNA. Fraca marcação na lâmina própria. B) Observa-se que quando se aproxima do ápice da vilosidade, os enterócitos se mostram negativos a marcação ao PCNA. C) Núcleos marcados por PCNA ( → ) e citoplasma dos hepatócitos fortemente marcado. 38

**Figura 17:** Desenvolvimento ontogenético do tubo digestivo do muçã criados em cativeiro. 39

## RESUMO

A forte ação antrópica em torno dos quelônios, está fazendo com que trabalhos sejam desenvolvidos no campo da ecologia animal, para que possamos entender como se comportam determinados grupos de animais no ambiente ou em cativeiro. Contudo, o sucesso do crescimento e desenvolvimento da espécie em cativeiro, depende diretamente da eficiência dos processos de digestão e absorção dos alimentos ingeridos. O presente estudo teve como objetivo descrever a ontogênese do tubo intestinal e fígado de muçã (*Kinosternon scorpioides*) criados em cativeiro. Embriões, filhotes, juvenis e adultos foram coletados no criatório científico do Campus Experimental Ermerson Salimos, localizado na cidade de Salvaterra – Pará, no período de 2014 a 2016. Os embriões foram coletados de acordo com a época de postura da espécie e foram selecionados aleatoriamente três animais de cada categoria: cria, recria e reprodução e submetidos a 48 horas de jejum para posterior eutanásia e coleta dos fragmentos do intestino delgado, intestino grosso e fígado. Realizou-se a biometria dos animais mensurando comprimento da carapaça (CC), comprimento do plastão (CP), largura da carapaça (LC), largura do plastão (LP) e altura (ALT) e morfometria do intestino delgado e fígado. Os embriões e fragmentos biológicos foram fixados em *Bouin* e posteriormente submetidos ao processamento histológico de microscopia de luz com coloração por Hematoxilina e Eosina, corte semi-fino por Azul de Metileno, histoquímica com Ácido Periódico-Shiff (PAS) e imunomarcagem por Antígeno Nuclear de Proliferação Celular (PCNA). Altura das vilosidades e largura do epitélio foram mensurados para análise de correlação entre desenvolvimento dessas estruturas com o desenvolvimento da espécie. Os dados biométricos e morfométricos foram confrontados em Correlação de Pearson. O tubo intestinal apresentou mucosa, submucosa, túnica muscular e serosa, com presença de vilosidades com diferentes formas e tamanho nos segmentos duodeno, jejuno-íleo e pregas no intestino grosso. Células caliciformes foram evidenciadas por PAS e notou-se o aumento na concentração dessas células nas vilosidades a medida que se aproxima da região caudal do tubo. Observou-se presença de centros melanomacrófagos no fígado que aumentaram de concentração quando o animal se apresentou mais velho, hepatócitos bastante vacuolizados e sinusóides com hiperemia sanguínea. Animais da cria apresentaram maior índice hepatossomático quando comparado com os animais da recria e reprodução. A ontogenia da mucosa intestinal mostrou-se linear com correlação positiva em todos os segmentos do intestino, tanto para largura do epitélio quanto para o comprimento da vilosidade. Animais adultos aptos para a reprodução apresentaram uma correlação fraca e negativamente fraca para o comprimento do intestino em relação ao CC, CP, LC, LP e ALT. A falta de conhecimento sobre a biologia, fisiologia e características histológicas do trato gastrointestinal da espécie e seu comportamento na natureza, leva a um manejo inadequado em cativeiro. Esses resultados são essenciais para a elaboração um plano de manejo nutricional em cativeiro adequado para as diversas fases de vida para essa e outras espécies de quelônios.

**Palavras-chave:** conservação, hepatócito, nutrição, quelônio, vilosidade, PCNA

## 1 INTRODUÇÃO

O ecossistema amazônico é composto por inúmeros animais silvestres que são importantes fontes de proteína animal para as comunidades rurais. Dentre esses animais, os quelônios são bastantes procurados por ribeirinhos, indígenas e caçadores, tendo como principal destino a venda para a alimentação humana (ARAÚJO et al., 2013a). Por séculos, os testudines foram caçados e seus ovos colhidos tanto para fins de consumo como para venda, transformando esse ato em um importante fator sociocultural (BAÍA-JÚNIOR et al. 2010, LEE et al. 2014, VAN VLIET et al. 2016).

A ordem Chelonia engloba os quelônios terrestres, marinhos, de água doce e cágados (ERNST e BARBOUR, 1989; FERRI, 2002). No Brasil, são identificadas 36 espécies e, na Amazônia brasileira ocorre 17 espécies continentais, divididas nas sub-ordem Cryptodira e Pleurodira (VOGT, 2008; VAN DIJK et al., 2014). As espécies classificadas como Cryptodira retraem a cabeça flexionando verticalmente o pescoço para dentro do casco e os Pleurodira retraem a cabeça curvando a cabeça lateralmente (ERNST e BARBOUR, 1989; SOUZA, 2004). Dentro da sub-ordem Cryptodira, encontra-se a família Kinosternidae, no qual a espécie *Kinosternon scorpioides* (LINNAEUS 1766) é a única que se encontra em território brasileiro (FERRARA et al., 2016). Popularmente conhecido como muçã, o *K. scorpioides* é um cágado semi-aquático severamente explorado pelo consumo e comércio ilegal em regiões no estado do Pará e Maranhão (ROCHA e MOLINA, 1987).

A forte ação antrópica em torno desses animais, vem fazendo com o que diversos trabalhos sejam desenvolvidos no campo da ecologia animal, para que possamos entender como se comportam determinados grupos de animais no ambiente natural ou em cativeiro (MACHADO JUNIOR et al., 2005). Contudo, o sucesso do crescimento e desenvolvimento da espécie em cativeiro, depende diretamente da eficiência dos processos de digestão e absorção dos alimentos ingeridos (ARAÚJO et al., 2013a).

Durante o desenvolvimento embrionário das espécies, ocorre a ontogênese do sistema digestório. Os quelônios apresentam grande capacidade de adaptação morfofisiológica a diferentes habitats e o tubo gastrointestinal sofre influência direta dessas adaptações (MITCHELL e DIAZ-FIGUEROA, 2005). Estudos anatômicos e histológicos vem sendo desenvolvidos extensivamente em lagartos das famílias Scincidae, Agamidae e

Chamaeleontidae e crocodilianos. No entanto, a informação sobre o trato gastrointestinal em espécies de quelônio ainda é escassa, especialmente em espécies de cágados. Devido a carência de estudos com essa vertente para a espécie *K. scorpioides*, estudos histológicos são necessários para esclarecer fenômenos fisiológicos e patológicos do tubo digestório, facilitando o entendimento da biologia do animal, tornando-se um pré-requisito para a elaboração de um protocolo nutricional adequado para cada fase de vida da espécie criada em cativeiro.

## 2 REVISÃO DE LITERATURA

### 2.1 Características gerais do muçã

O muçã foi descrito pela primeira vez como *Testudo scorpioides* por Linnaeus em 1766 e, em 1831, Gray alterou a nomenclatura para *Kinosternon scorpioides* (BERRY e IVERSON, 2011). A espécie possui a seguinte classificação taxonômica (Convention on International Trade in Endangered Species of Wild Fauna and Flora – Cites, 2006):

Reino: Animalia

Filo: Chordata

Sub-filo: Vertebrata

Super-classe: Tetrapoda

Classe: Reptilia

Ordem: Chelon

Sub-Ordem: Cryptodira

Família: Kinosternidae

Subfamília: Kinosterninae

Espécie: *Kinosternon scorpioides* (Linnaeus, 1766)

Subespécies: *Kinosternon scorpioides scorpioides* (Linnaeus, 1766)

Subespécies: *Kinosternon scorpioides abaxillare* (Baur in Steineger, 1925)

Subespécies: *Kinosternon scorpioides albogulare* (Duméril & Bocourt, 1870)

Subespécies: *Kinosternon scorpioides carajasensis* (Cunha, 1970)

Subespécies: *Kinosternon scorpioides cruentatum* (Duméril & Bibron in Duméril & Duméril, 1851)

Subespécies: *Kinosternon scorpioides seriei* (Freiberg, 1936)

Subespécies: *Kinosternon scorpioides pachyurum* (Muller & Hellmich, 1936)

Subespécies: *Kinosternon scorpioides integrum* (Froés, 1957)

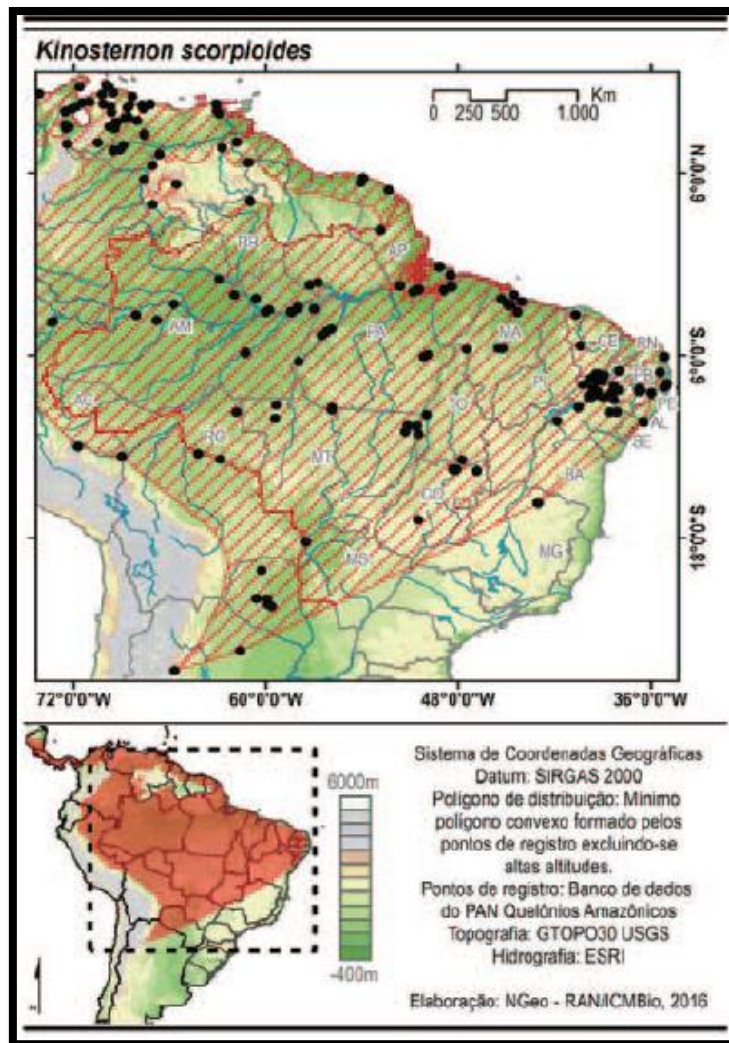
Subespécies: *Kinosternon scorpioides panamense* (Schmidt, 1946)

A família Kinosternidae apresenta coloração escura e são conhecidas vulgarmente como tartarugas de lama e pelo forte odor que exalam quando molestadas (BERRY e IVERSON, 2011) (figura 1).



**Figura 1:** Exemplos de muçua (*K. scorpioides*).  
Fonte: Arquivo Pessoal.

O gênero *Kinosternon* apresenta 18 espécies, e a espécie *K. scorpioides* ocorre do México até América do Sul. No Brasil, ocorre na Região Nordeste e nos estados do Amazonas, Pará, Amapá, Rondônia, Mato Grosso, Tocantins, Goiás e Minas Gerais (PRITCHARD e TREBBAU, 1984; VOGT, 2008; VITT et al., 2009) (figura 2).



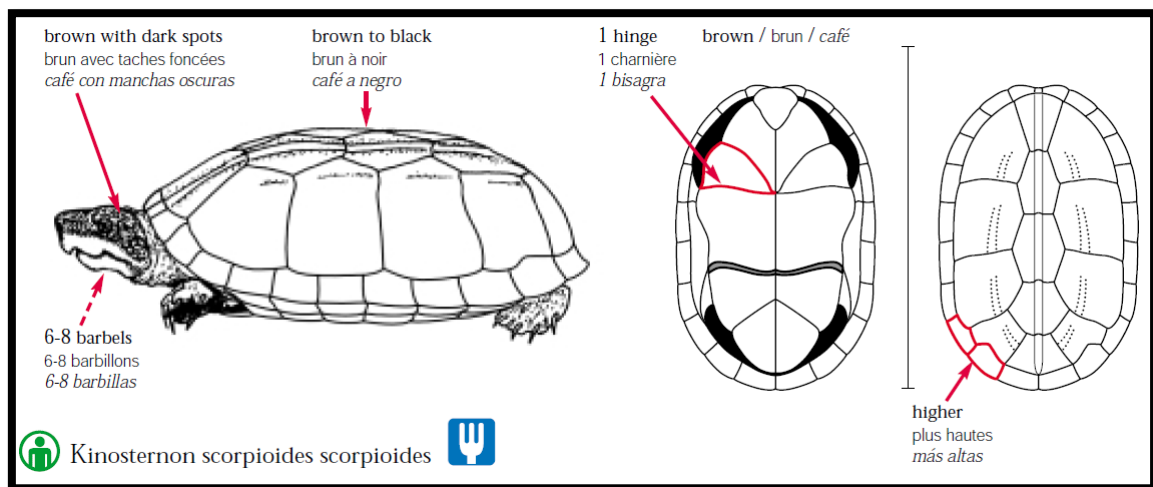
**Figura 2:** Distribuição geográfica do *K. scorpioides*.  
Fonte: IBAMA (2016).

A espécie apresenta uma dieta predominantemente carnívora quando jovens, tornando-se carnívoros oportunistas com o passar dos anos (HART, 1983; MOREIRA e LOUREIRO, 1992; TERAN et al., 1995). Em vida livre se alimentam de peixes, girinos, anfíbios, insetos e algas, e essa dieta pode variar em função do sexo e idade do indivíduo (BERRY e IVERSON, 2011). Além disso, apresentam cleptoparasitismo mesmo com grande oferta de alimento, devorando toda matéria morta que encontra, evitando assim a eutrofização da água de lagos e charcos onde vivem (HAYES, 1987).

O muçã é bastante agressivo quando importunado, fazendo uso de sua boca que possui placas córneas afiadas e uma mandíbula muito forte (BERRY e IVERSON, 2011). A carapaça é ovalada possuindo coloração marrom-claro a verde-oliva ou preto formada



por 52 escudos, sendo cinco escudos vertebrais, quatro costais direitos, quatro costais esquerdos, um nucal, onze marginais direitos e onze marginais esquerdos atingindo 9,2 a 27,0 cm de comprimento da carapaça quando adulto. O plastrão apresenta cor variável e é formado por um escudo gular, dois umerais, dois peitorais, dois abdominais, dois femorais e dois anais (figura 3). A cabeça pode apresentar coloração marrom, cinza ou preta com manchas de padrão creme, laranja, vermelho, rosa ou amarelo, com a presença de barbelas na mandíbula. Na extremidade da cauda, há uma estrutura córnea (unha) no qual Linnaeus, descreveu como similar ao ferrão de um escorpião (MARQUÉZ, 1995; VINKE e VINKE, 2001; BERRY e IVERSON, 2011).



**Figura 3:** Caracterização do *K. scorpioides*

Fonte: CITES Identification Guide – Turtles and Tortoises: Guide to the Identification of Turtles and Tortoises Species Controlled under the Convention on International Trade in Endangered Species of Wild Fauna and Flora, 2006.

Para diferenciar machos e fêmeas, deve-se observar a forma da carapaça, tamanho da cauda e unhas e a curvatura do plastrão (figura 4). Fêmeas apresentam um casco mais alto, cauda e unhas menores e um plastrão plano; já os machos apresentam um casco mais baixo, unhas e cauda mais comprida e um plastrão côncavo para facilitar a cópula (MAHAMOUD, 1967; MARQUÉZ, 1995). Somado a isso, as fêmeas são mais pesadas que os machos e a cabeça, pescoço, garganta e maxilar dos machos apresentam manchas negras intensas (SEXTON, 1960; MARQUÉZ, 1995).



**Figura 4:** Dimorfismo sexual do muçuã. A) Macho; B) Fêmea.  
Fonte: Arquivo Pessoal

O muçuã atinge a vida adulta após quatro anos, podendo chegar até os 15 anos em cativeiro. O acasalamento pode ocorrer em qualquer época do ano, produzindo em média três ovos por postura com eclosão após quatro a cinco meses (MOLINA, 1992). Considerado uma espécie pouco estudada, apresenta um comportamento não explicado pela ciência: semi-dormência ou sono de verão, semelhante a hibernação, caracterizado como uma diminuição de sua atividade basal em decorrência de condições adversas do ambiente (SOUZA, 2004; PEREIRA et al., 2007; VOGT, 2008; BERRY e IVERSON, 2011).

## 2.2 Conservação

Uma importante estratégia para conservação da fauna silvestre é o seu uso sustentável (ALHO, 1985). Neste aspecto, a região amazônica apresenta um futuro promissor, devido ao hábito cultural de consumo de animais silvestres pelas comunidades locais e por possuir várias espécies com potencial para utilização econômica. Nesse cenário, juntamente com os peixes, os quelônios se destacam como uma importante fonte proteica bem como importância medicinal e econômica para as comunidades tradicionais (REBÊLO e PEZZUTI, 2000; PEZZUTI et al., 2004; ALVES et al., 2008; PEZZUTI et al., 2010).

De acordo com o ICMBio (2014), o estado de conservação do muçã no território brasileiro é caracterizado como menos preocupante. Entretanto, é sempre importante o alerta pois, existe um comércio ilegal e a população está diminuindo devido ao grande consumo, sendo vendidos em dúzias, vivos e pendurados, denominado de cambada (ROCHA e MOLINA, 1990; MACHADO JÚNIOR et al., 2006; CARVALHO et al., 2010).

Com base nessas evidências, a criação de muçã em cativeiro tanto para fim comercial quanto para preservação se torna uma alternativa para conservação da espécie, desestimulando a caça predatória e o comércio ilegal (BRASIL, 2001). O Instituto Brasileiro do Meio Ambiente e dos Recursos Naturais Renováveis (IBAMA) regulamenta sua criação através da Instrução Normativa nº 169 de 20 de fevereiro de 2008. Contudo, para se obter sucesso na criação comercial e o bem-estar dos animais, é importante ter conhecimento sobre a biologia da espécie, para que se possa elaborar estratégias de manejo para assegurar a sobrevivência e aumento da sobrevivência dos animais nos recintos (MITTERMEIER, 1975; ALHO, 1985; SOINI, 1997; PARANZINI et al., 2008). Dentro dessas estratégias, destaca-se o conhecimento sobre a nutrição em diferentes fases de vida da espécie. Apesar de serem facialmente manejados em cativeiro, atualmente, para a espécie, são poucos estudos na literatura que oferecem subsídios para estabelecer um manejo eficiente, havendo poucas pesquisas sobre a nutrição e exigências nutricionais em cativeiro nas diversas fases de criação (ARAÚJO et al., 2013b; ARAÚJO et al., 2013c). Rodrigues et al., (2004) afirma que estudos morfológicos do tubo digestório se tornam importantes para fornecer informações essenciais para formular rações específicas que possam suprir as necessidades nutricionais da espécie em cativeiro.

### 2.3 Embriogênese e Ontogenia intestinal e hepática

O desenvolvimento embrionário de uma espécie serve como base para organização de informações (YNTEMA, 1968). A fisiologia e anatomia do trato intestinal dos animais é ajustada de acordo com a preferência e hábitos alimentares. Muitas espécies de quelônios apresentam mudança na dieta, apresentando-se carnívora quando filhote e herbívora ou onívora quando adultos. A ontogenia alimentar pode ser explicada pelo fato que, em filhotes, o intestino tem uma menor capacidade de processar volumes adequados

de material vegetal para atender suas necessidades energéticas, necessitando mais de nutrientes como cálcio e nitrogênio (WHITE, 1985; PARMENTER e AVERY, 1990).

Agassiz (1857) foi o pioneiro a estudar embriologia em quelônios. Shaner (1925), estudou o desenvolvimento do trato digestivo de répteis utilizando tartarugas de água doce *Chrysemys margunata e Chysemys picta*. Ele descreve que o intestino primitivo é formado por uma invasão gradual do intestino anterior e posterior no saco entodermal. O saco vitelino recua ventralmente ficando fora da cavidade abdominal. A primeira alça intestinal é formada quando o segmento médio do intestino é puxado para fora em forma de U. Ao mesmo tempo, o intestino anterior apresenta uma dilatação que formará o estômago que, rapidamente se direciona para a direita jogando a extremidade pilórica e a primeira parte do intestino em espiral, chamada de volta duodenal. O aumento no diâmetro no segmento intestinal o início do desenvolvimento do intestino grosso. A estrutura sofre uma rotação sobre o caule de gema como eixo para que o membro de saída se encontre na região caudal do indivíduo, semelhante descrito para mamíferos e o ceco rudimentar começa a se desenvolver.

Pasteels (1957) estudou três gêneros de tartarugas e três de lagartos e concluiu dez estágios de gastrulação em répteis. Yntema (1968) com o objetivo de classificar e descrever os estágios embrionários da espécie de tartaruga *Chelydra serpentina*, concluiu 26 estágios de desenvolvimento e descreveu que a partir do estágio 12 é observado o início do desenvolvimento intestinal.

O fígado é originário do intestino primitivo, sendo composto por vários estágios de desenvolvimento que dependem de interações entre o endoderma ventral do intestino e o tecido mesenquimal adjacente (ZARET, 2002).

#### 2.4 Características macro e microscópicas do tubo digestório

Os quelônios apresentam um tubo digestório constituído por cavidade oral, faringe, esôfago, estômago, intestino delgado, intestino grosso, cloaca e glândulas anexas (fígado e pâncreas). Esses órgãos estão relacionados a recepção, redução mecânica, digestão química e absorção de alimentos e líquidos e eliminação de resíduos não absorvidos (DYCE et al., 2010). A digestão ocorre parcialmente no estômago, sendo auxiliada pelo fígado e pâncreas. O intestino delgado, ocorre a absorção do alimento e no intestino grosso ocorre a formação das fezes (ASHLEY, 1969).

Descrição histológica do trato intestinal é fundamental para classificar as espécies em relação as suas preferências e nichos alimentares e ter conhecimento dos processos digestivos (LUZ et al., 2003; HOFMANN e TODGHAM, 2010). Muitas doenças diagnosticadas em quelônios criados em cativeiro, são causadas por dietas inapropriadas, sendo a degeneração gordurosa do fígado um distúrbio comumente encontrado (ZENTEK e DENNERT, 1997; MESSONIER, 1999; MADER et al., 2006).

O tubo intestinal é constituído por quatro camadas concêntricas: mucosa, submucosa, túnica muscular e serosa. A mucosa é o conjunto formado pelo epitélio, lâmina própria e camada muscular. A forma do epitélio pode variar de espécie para espécie e entre os segmentos, podendo ser classificado como epitélio simples, estratificado ou pseudoestratificado (WORK, 2000; WYNEKEN, 2001; MAGALHÃES et al., 2010, VIEIRA-LOPES et al., 2014). A lâmina própria é formada por tecido conjuntivo frouxo, sendo altamente vascularizado contendo glândulas, vasos linfáticos e ocasionais nódulos linfoides. A camada muscular é formada por músculo liso e delimita a lâmina própria da submucosa (MAGALHÃES et al., 2010).

O epitélio apresenta três tipos de modificações para ampliar sua área de superfície, além de ser constituído por células absorptivas e células caliciformes (WYNEKEN, 2001). As modificações são chamadas de pregas, vilos ou vilosidade e microvilos, podendo ser presentes ou ausentes em determinadas espécies.

As células mais numerosas do epitélio são as células que participam da etapa final da digestão e absorção dos nutrientes e água, chamadas células absorptivas. Essas células transportam a maior parte dos nutrientes absorvidos para a lâmina própria que possui a tarefa de distribuir esses nutrientes para o restante do corpo (GARTNER e HIATT, 2007). Entre as células absorptivas, existe um tipo celular chamado exocrinócito caliciforme – ou células caliciformes - no qual sua concentração no epitélio aumenta a medida que se aproxima da região caudal nas espécies. Possuindo o formato de cálice, as células caliciformes têm como função primordial secretar um fluido viscoso composto por proteínas glicolisadas. Esse fluido é chamado de mucina e, quando há algum estímulo irritante no lúmen intestinal, há a transformação em muco que possui papel protetor das paredes intestinais (SPECIAN e OLIVER, 1991; JUNQUEIRA e CARNEIRO 2013).

Existem diferenças estruturais e funcionais do tubo digestivo entre espécies herbívoras e carnívoras (GRADY et al., 2005). Répteis carnívoros apresentam um

intestino mais curto e os herbívoros apresentam um intestino relativamente longo (HILDEBRAND e GOSLOW, 2006).

#### 2.4.1 Intestino delgado dos quelônios

O intestino delgado é a região mais longa do trato digestivo ocupando dois terços caudais da cavidade celomática com suas alças intestinais (MALVASIO et al., 2003). Ao ser comparado com o intestino delgado dos mamíferos, o intestino dos répteis é relativamente mais curto (BOYER e BOYER, 1996).

Dividido em regiões duodeno e jejuno e íleo, exerce a função de digerir o bolo alimentar e absorver os produtos finais do processo da digestão. No duodeno desembocam os ductos pancreáticos e biliar para auxiliar a digestão e emulsificar o bolo alimentar em sais biliares e enzimas digestivas; no jejuno e íleo ocorre grande parte da absorção de nutrientes (DYCE et al., 2010).

#### 2.4.2 Intestino grosso dos quelônios

O intestino grosso apresenta estrutura e função diferente entre espécies carnívoras e herbívoras. Os quelônios herbívoros e onívoros apresentam um intestino dividido em três porções: ceco, cólon e reto (DYCE et al., 2010) e assume um papel significativo na digestão bacteriana da celulosa e outros carboidratos do alimento (D'ARCE e FLECHTMAN, 1985). Quando filhote, o ceco é pouco desenvolvido, tornando-se maior à medida que o animal se desenvolve, justificando a mudança na dieta em algumas espécies de quelônios desenvolvimento (BOYER e BOYER, 1996). Já as espécies carnívoras não apresentam ceco e a função do intestino é basicamente recuperar a água perdida com as secreções digestivas (D'ARCE e FLECHTMAN, 1985; SMITH et al., 2001).

#### 2.4.3 Fígado dos quelônios

O fígado é considerado a maior glândula do corpo e é composto por células de hepatócitos, sistema de ducto biliar, espaço porta, veia centro lobular e capilares sinusóides, além de outras estruturas como centros melanomacrófagos. Apresenta funções exócrinas e endócrinas como produção da bile, numerosos processos

metabólicos, armazenamento de glicogênio e controle da homeostase do sangue (MACHADO JUNIOR et al., 2005; POUTON e HAYNES, 2005; ZORN, 2008). É o maior órgão parenquimatoso, é revestido por uma cápsula fibrosa de tecido conjuntivo denso rico em fibras elásticas. Apresenta um vaso central chamado de veia centro lobular no qual irradia, entre os capilares sinusóides, cordões de hepatócitos que formam massas prismáticas e poligonais, denominadas de lóbulos hepáticos (SAMUELSON, 2007).

O fígado dos répteis apresenta hepatócitos em formato poliédrico com núcleo central e citoplasma acidófilo e canículos biliares que se comunicam formando ductos biliares e, juntamente com a artéria hepática e veia porta, formam a tríade portal. Os hepatócitos são responsáveis pela formação da bile e em converter substâncias nocivas em materiais não tóxicos excretados na bile (SCHAFFNER, 1998; SAMUELSON, 2007). Nos quelônios em geral, o lobo esquerdo do fígado recobre o estômago e se estende ventralmente ao ventrículo esquerdo; apresenta uma vesícula biliar de coloração verde que se localiza na região dorsal do lobo hepático direito (ASHLEY, 1969). No muçua (*K. scorpioides*), esse órgão apresenta cinco lobos (dois a esquerda e três a direita) no formato de sela com coloração marrom variando entre os tons claro e escuro e preenche toda a porção medial da cavidade pleuroperitoneal, ventralmente aos pulmões e envolvendo o estômago, duodeno e pâncreas (BOYER e BOYER, 1996; MACHADO JUNIOR et al., 2005).

Ausentes em aves e mamíferos, centros melanomacrófagos se apresentam como grandes células pigmentadas nos tecidos hematopoéticos (CICERO et al., 1982; CHRISTIANSEN et al., 1996; AGIUS e ROBERTS, 2003). A função dos macrófagos junto com a produção de melanina é absorver e neutralizar radicais livres, cátions e outros agentes potencialmente tóxicos, fagocitando substâncias e células lesadas e senescentes (ZUASTI et al., 1990). Estudos com centros melanomacrófagos já foram realizados no cágado *Kinosternon flavescens* (CHRISTIANSEN et al., 1996).

### **3 OBJETIVO**

#### **3.1 Geral**

Descrever a ontogênese do tubo intestinal e fígado do muçua (*K. scorpioides*) do embrião até a fase adulta criados em cativeiro.

#### **3.2 Específicos**

- Descrever as características histológicas do tubo intestinal do embrião a fase adulta de muçua (*K. scorpioides*);
- Descrever as características histológicas do fígado do embrião a fase adulta de muçua (*K. scorpioides*);
- Comparar as modificações estruturais entre as fases embrionárias e os recém eclodidos, filhotes, juvenis e adultos de muçua (*K. scorpioides*).



## 4 MATERIAS E MÉTODOS

### 4.1 Localização do sítio de coleta

Os embriões e animais foram coletados no criatório científico do Campus Experimental Ermerson Salimos - CEMES/BAGAM (Banco de Germoplasma da Amazônia Oriental), localizado, de acordo com as coordenadas 48° 30' e 54" de longitude W e 00° 45' e 21" de latitude S, a margem direita do rio Paracuri, na Mesorregião geográfica Marajó, cerca de 17 km da cidade de Salvaterra - Pará. Com uma área total de 200 m<sup>2</sup>, o criatório é dividido em áreas de berçário (animais de 0 a 50g), recria (51g a 150g), reprodução (maior que 150g), incubatório natural e quarentena. Atualmente a alimentação é a base de farelo de soja e a maioria dos animais são identificados individualmente com microchips, estéril, em conformidade com as normas ISO, CE, NBR e padrões internacionais.

### 4.2 Coleta dos animais e do material biológico

#### 4.2.1 Embrião

A partir da desova, os ovos foram coletados e abertos a cada cinco dias até a eclosão. No total, foram coletados 50 ovos, sendo os embriões viáveis identificados e fixados em solução de *Boiun* e conservados em álcool 70%. Utilizou-se embriões com estágio de desenvolvimento diferente, coletados nos anos de 2014 e 2015. Os embriões foram classificados de acordo com o seu desenvolvimento ontogenético (YNTEMA, 1968) (figura 5). Com auxílio de microscópio óptico, retirou-se fragmentos do intestino delgado e do fígado de cada embrião para processamento histológico.




**Figura 5:** Estágios de desenvolvimento do embrião de muçuã (*K. scorpioides*): 14, 19, 21, 22, 23, 24, 25 e 26 respectivamente.  
 Fonte: Arquivo Pessoal.

#### 4.2.2 Animais da cria, recria e reprodução

Em 2016, foram coletados aleatoriamente 9 animais, sendo: 3 filhotes, 3 juvenis e 3 adultos (figura 6). Com auxílio de um paquímetro digital, realizou-se a medição do comprimento da carapaça (CC), largura da carapaça (LC), comprimento do plastrão (CP), largura do plastrão (LP) e altura da carapaça (AC); e com auxílio de uma balança de precisão, os animais foram pesados (figura 7).




**Figura 6:** Filhote, juvenil e adulto, respectivamente.  
 Fonte: Arquivo Pessoal.



**Figura 7:** Biometria dos animais. A) Largura da carapaça (LC); B) Comprimento da carapaça (CC); C) Largura do plastrão (LP); D) Comprimento do plastrão (CP); E) Altura (ALT).

Os animais foram submetidos ao jejum por 48 horas e posterior eutanásia por aplicação de tiopental sódico 2,5% no volume letal de 3mL por via intraperitoneal (CARVALHO et al., 2010) e com auxílio de um bisturi, houve a abertura da cavidade pleuroperitoneal das amostras, por meio de incisão das pontes ósseas removendo o plastrão para a exposição completa das vísceras. Procedimento esse submetido e aprovado pela Comissão de Ética no Uso de Animais da Universidade Federal do Pará, registro nº 9815150116. Foram retirados o tubo intestinal e fígado para as seguintes medidas: o fígado foi pesado em uma balança de precisão digital e o intestino, com auxílio de fio de algodão e régua, foi mensurado de ponta a ponta. O intestino delgado foi dividido em região cranial (correspondente a região do duodeno) e região caudal (região jejuno-íleo). Após as medições, foram feitos cortes transversais e os fragmentos dos órgãos foram fixados em solução de *Bouin* por 24 horas (figura 8).



**Figura 8:** Delimitação do tubo intestinal: intestino delgado e intestino grosso; e fígado do muçã.

#### 4.3 Amostras e Processamento histológico

Foram coletados 41 amostras de embrião e 45 amostras dos animais da cria, recria e reprodução, totalizado 86 fragmentos, sendo: duodeno (19 fragmentos), jejuno-íleo (38

fragmentos), intestino grosso (9 fragmentos), fígado (19 fragmentos) e um embrião inteiro.

#### 4.3.1 Microscopia de luz

Após a fixação de 24 horas em *Bouin*, as amostras foram conservadas em álcool 70% e submetidas ao processamento histológico de rotina para inclusão em parafina, a qual consiste em desidratação em concentrações crescentes de etanol até absoluto, diafanização em xilol, infiltração e inclusão em parafina. Cortes de 5µm foram submetidos a coloração com Hematoxilina e Eosina (HE).

Para os cortes semi-finos, fragmentos do intestino delgado e fígado dos animais da cria, recria e reprodução foram fixados em solução Karnovsky (paraformaldeído 4%, glutaraldeído 2% em tampão cacodilato de sódio 0,1 M pH 7,4) por três horas a 4°C. Posteriormente, o material foi lavado com tampão cacodilato de sódio 0,1M Ph 7,4 e pós-fixadas em tetróxido de ósmio 1% em tampão cacodilato sódio 0,1M pH 7,4 por duas horas em temperatura ambiente, desidratadas em série crescente de acetona, em seguida embebidas e incluídas em Epon 812. Cortes semi-finos com 0,5µm foram corados com Azul de Metileno 1%.

Todas as lâminas foram analisadas e fotografadas em microscópio de luz (NIKON Eclipse Ci) acoplado a uma câmera digital (NIKON DS-Ri1) equipado com software NIS-Elements BR4.00.07.

#### 4.4 Estudos histoquímico

##### 4.4.1 Ácido Periódico-Shiff (PAS)

Para a identificação de células produtoras de muco no tubo intestinal e presença de glicogênio do fígado, utilizou-se o protocolo para coloração com Ácido Periódico-Shiff. Réplicas de lâminas foram desparafinizadas em Xilol, desidratadas em concentrações crescente de etanol, oxidadas em Ácido Periódico-Shiff por 30 minutos, lavadas em água corrente, enxaguadas em água destilada por três vezes e coradas em reativo de Shiff por 25 minutos. As lâminas foram lavadas em água corrente, diafanizadas, montadas e analisadas e fotografadas em microscópio de luz (NIKON

Eclipse Ci) acoplado a uma câmera digital (NIKON DS-Ri1) equipado com software NIS-Elements BR4.00.07.

#### 4.5 Imunomarcção

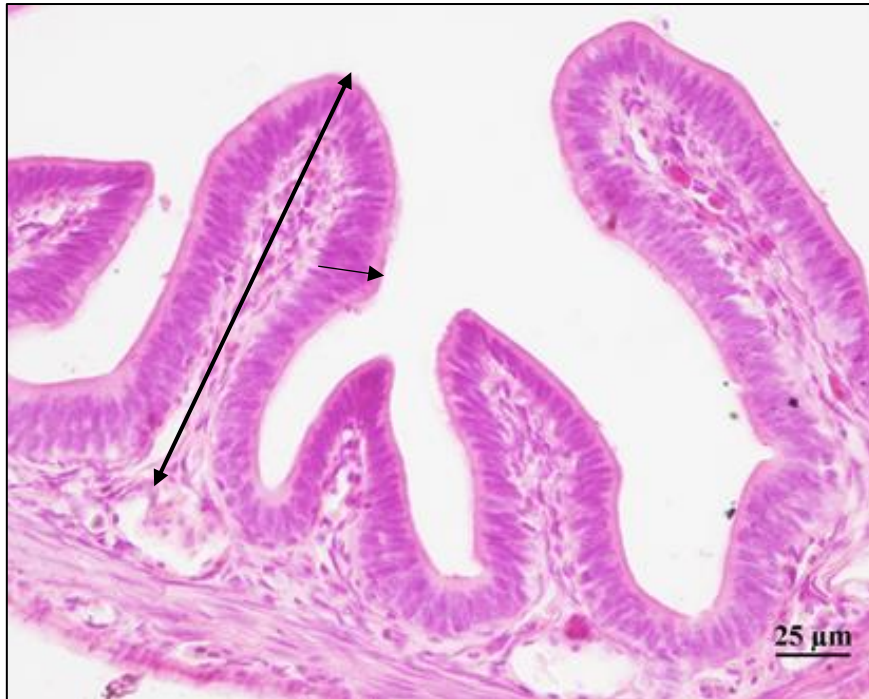##### 4.5.1 Antígeno Nuclear de Proliferação Celular (PCNA)

Para a identificação de células proliferativas multipotentes no intestino e fígado e sua posição no epitélio de revestimento, utilizou-se a imunomarcção por Antígeno Nuclear de Proliferação Celular (PCNA).

Réplicas das lâminas foram submetidas a desparafinização em xilol e reidratadas em série decrescente de etanol para banho em tampão Fosfato salino (PBS) em câmara úmida. Em seguida, as lâminas foram sujeitas a inibição da peroxidase endógena por 30 minutos, lavadas com PBS, incubadas em tampão Citrato de Sódio aquecido a 70°C por 25 minutos. Posteriormente, foram incubadas em tampão bloqueio por 60 minutos e anticorpo primário Anti-PCNA mouse com diluição 1:200 por 12 horas. As lâminas foram lavadas com PBS, incubadas com anticorpo secundário IgG Anti-mouse conjugado a peroxidase com diluição 1:100 por duas horas e reveladas em DAB (diaminobenzidina) por cinco minutos. As lâminas foram lavadas em água destilada, coradas com Hematoxilina, diafanizadas, montadas, analisadas e fotografadas em microscópio de luz (NIKON Eclipse Ci) acoplado a uma câmera digital (NIKON DS-Ri1) equipado com software NIS-Elements BR4.00.07.

##### 4.5 Morfometria Intestinal

Foram mensurados altura da vilosidade e altura do epitélio ao longo do intestino delgado com auxílio do software NIS-Elements BR4.00.07. A altura da vilosidade foi medida escolhendo cinco vilosidades aleatórias de cada fragmento (duodeno, jejuno e íleo) e mensuradas da base do epitélio até o ápice da vilosidade. Para a altura do epitélio, foi mensurada cinco pontos do epitélio em cinco vilosidades, totalizando 25 mensurações de cada fragmento (figura 9).



**Figura 9:** Morfometria intestinal do muçã. Mensuração da altura da vilosidade (↔) e altura do epitélio (→). Coloração HE.

Os dados obtidos para a morfometria intestinal foram tabelados e as figuras obtidas através do programa SAS. Os dados da biometria, comprimento do intestino e peso do fígado foram submetidos a Correlação de Pearson pelo programa Assistat.

## 5 RESULTADOS

### 5.1 Caracterização geral histológica do tubo intestinal e fígado

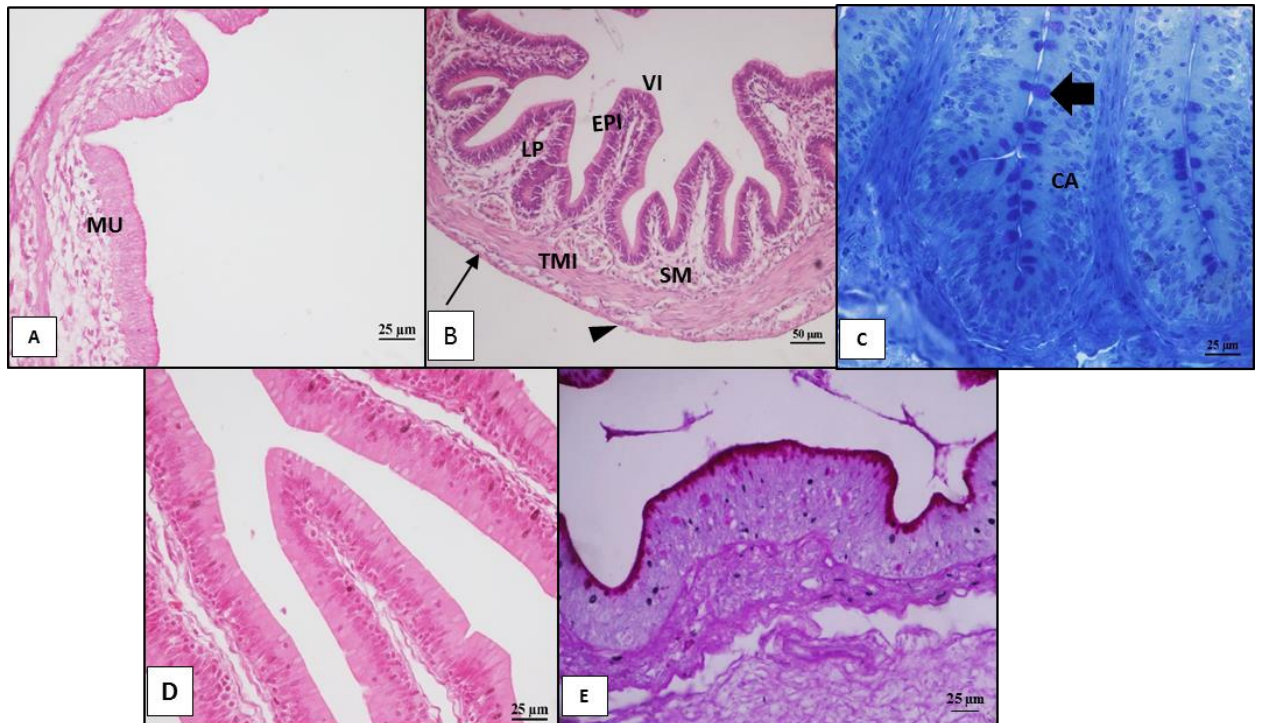
As características do tubo intestinal foram semelhantes entre as fases de vida dos indivíduos. A parede do tubo intestinal apresentou quatro camadas: mucosa, submucosa, túnica muscular interna e externa e serosa (figura 10). Em relação ao fígado, o parênquima hepático se mostrou com citoplasma acidofílico, formação da veia centro lobular, capilares sinusóides, cordões de hepatócitos vacuolizados de formato poliédrico e, em menor ou maior grau, formação de centro melanomacrófagos (figura 12).

#### 5.1.1 Intestino delgado e grosso

Observou-se que no embrião no estágio 19, a mucosa do intestino delgado começa a se desenvolver (figura 10A). A partir do embrião no estágio 21, essa mucosa apresenta projeções alongadas chamadas de vilosidades. Essas, no intestino delgado, são revestidas por um epitélio simples cilíndrico (figura 10D), sendo constituído por células absortivas altas e células caliciformes entremeadas entre as células absortivas (figura 10C). Glândulas duodenais e criptas de Lieberkuhn estão ausentes. O interior das vilosidades é preenchido pela lâmina própria, formada por tecido conjuntivo frouxo e vasos sanguíneos (figura 10B). O intestino grosso, apresenta pregas intestinais curtas com epitélio pseudo-estratificado (figura 10E).

A submucosa é constituída por tecido conjuntivo frouxo, com vasos sanguíneos e linfáticos. Observou-se que a medida que o animal se desenvolve, a concentração do tecido conjuntivo diminui. Entretanto, quando comparada entre os segmentos, a submucosa se torna mais abundante na região mais caudal do tubo delgado (figura 11).

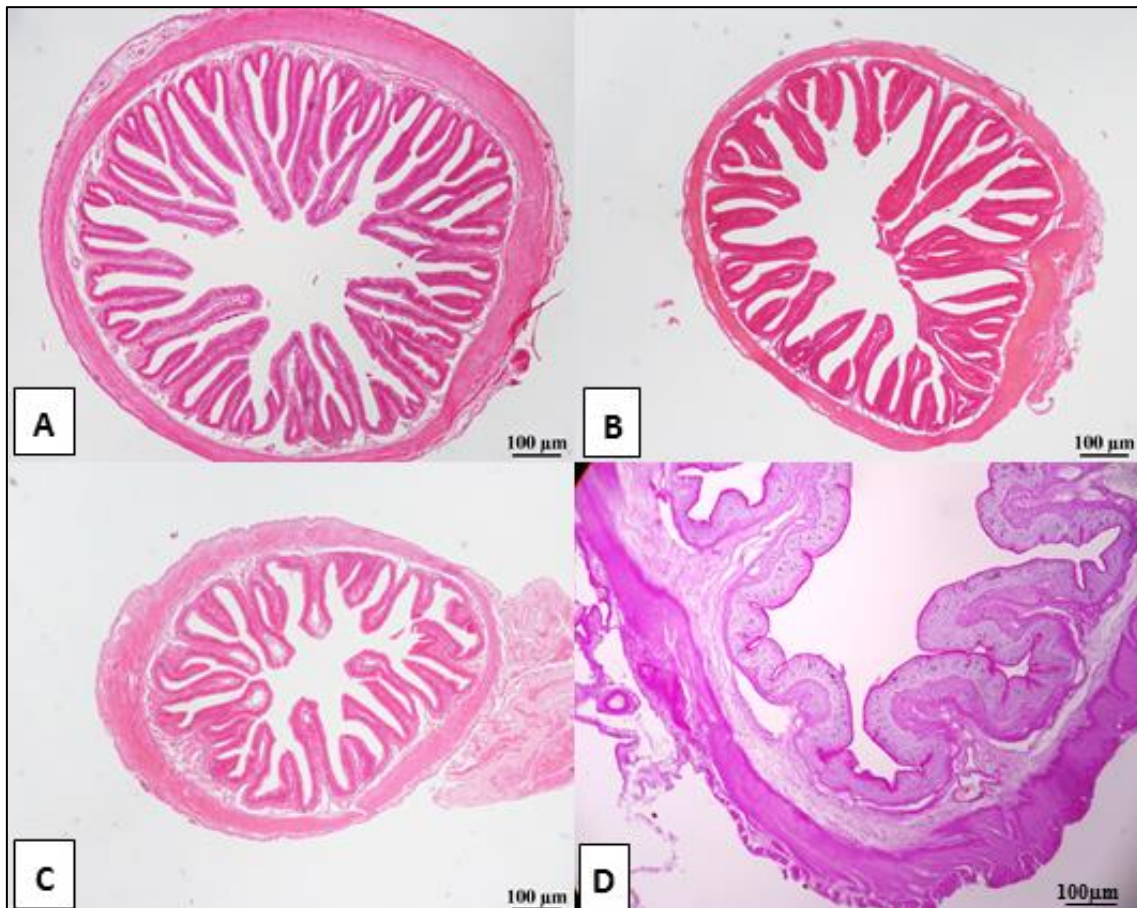
A túnica muscular apresenta uma camada interna densa e outra mais externa longitudinal. Ambas as camadas são compostas por fibras musculares lisas. A serosa reveste a superfície externa do tubo intestinal (figura 10B).



**Figura 10:** Intestino delgado do muçua. A) Duodeno de um embrião no estágio 19. MU: mucosa. Coloração HE; B) Duodeno embrião estágio 26. VI: vilosidade, LP: lâmina própria, SM: submucosa, TMI: túnica

muscular interna, ➔ túnica muscular externa, ►: serosa. Coloração HE; C) Vilosidade da região Jejuno-íleo de juvenil. CA: células absortivas, ➡ : células caliciformes. Corte semi-fino, coloração Azul de Metileno; D) Vilosidade jejuno-íleo de juvenil evidenciando o epitélio simples cilíndrico. Coloração HE; E) Pregas no intestino grosso de juvenil evidenciando o epitélio pseudo-estratificado. Coloração PAS.

O tamanho, forma e frequência das vilosidades variou à medida que se aproximou da região mais caudal do tubo digestivo. No duodeno, os vilos se apresentaram alongados, com formato digitiforme e foliácea, sem bifurcações. No jejuno-íleo ascendente, as vilosidades são alongadas, com formato variando entre foliácea e filiforme, com presença de vilos bifurcados. No jejuno-íleo descendente, as prolongações são curtas, com formato digitiforme, com presença de alguns pontos bifurcados. A medida que se aproxima da região caudal, diminui a frequência das vilosidades no tubo até mudar para outra estrutura chamada de pregas intestinais. No intestino grosso, as pregas são curtas e achatadas com forma (figura 11).

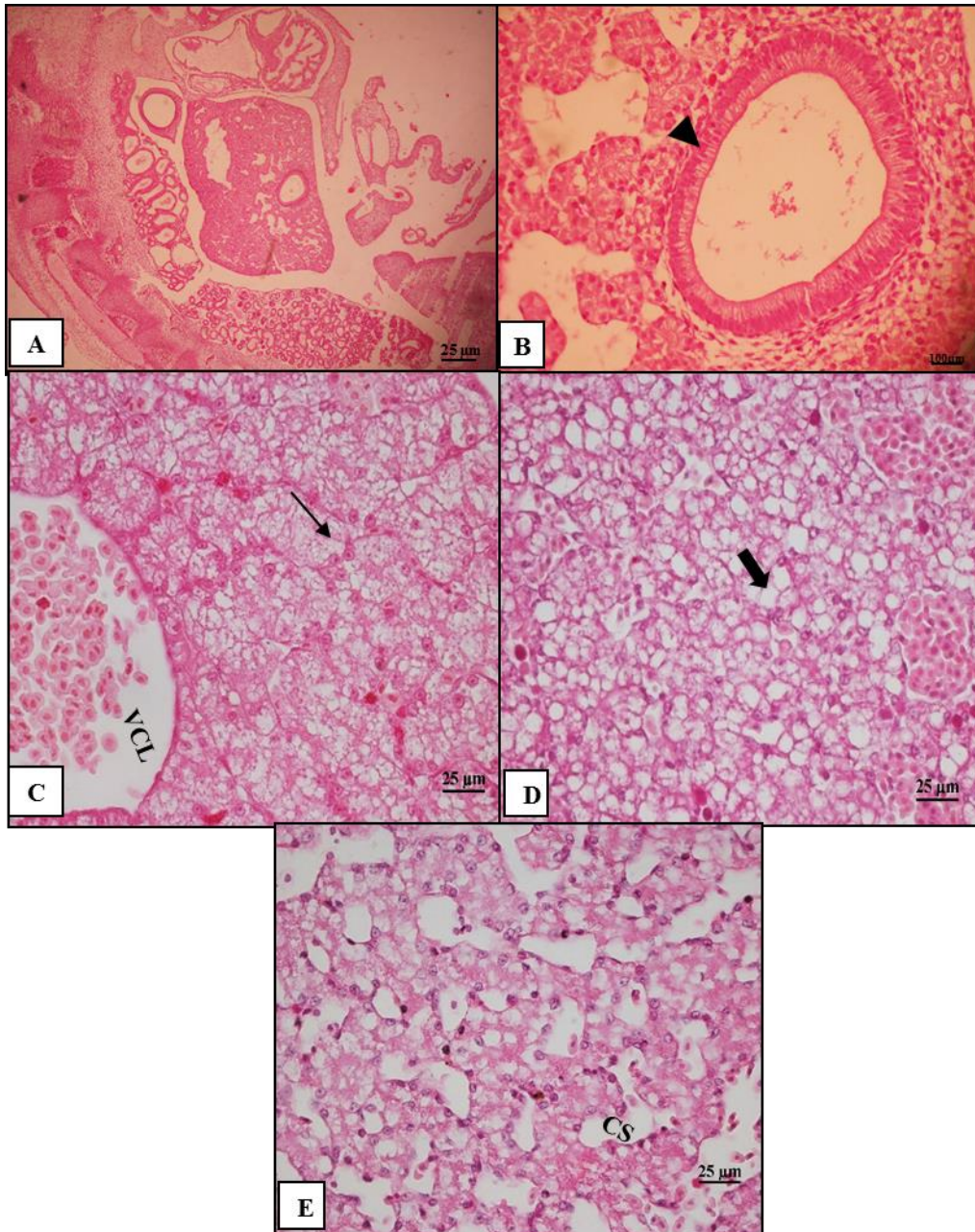


**Figura 11:** Segmentos do intestino do muçã adulto. A) Duodeno com vilosidades longas com formato digitiforme e filiforme. Coloração HE. B) Região ascendente jejuno-íleo com vilosidades altas com formato foliácea e filiforme. Coloração HE. C) Região descendente jejuno-íleo com vilosidades com no formato digitiforme. Coloração HE. D) Intestino grosso com vilosidades com forma indefinida.



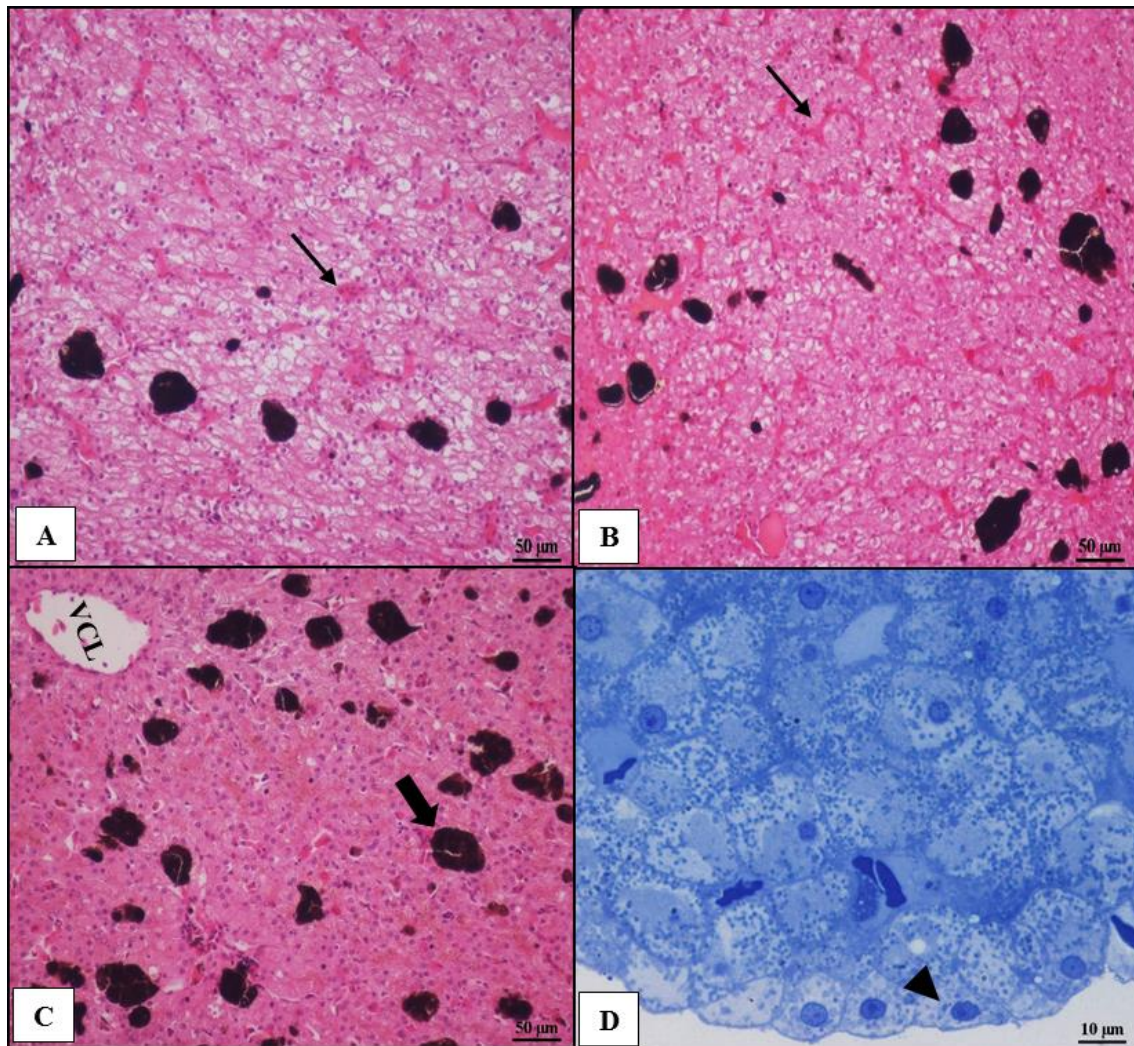
### 5.1.2 Fígado

No embrião no estágio 14, observou a formação do fígado com uma abertura apresentando epitélio simples cilíndrico (figura 12A e B). Nos estágios 19, 21 e 23, apresentam formação de hepatócitos monocleados com núcleo periférico em menor grau e veia centro lobular preenchida por hemácias. Observa-se a presença de vacúolos grandes não corados no citoplasma, em maior grau a partir do estágio 23. O estágio 25 se assemelha ao parênquima hepático de um fígado maduro. No estágio 26 antes da eclosão, os capilares sinusóides encontram-se bastante dilatados (figura 12C, D, e E).



**Figura 12:** Fígado do muçua. A) Corte longitudinal do embrião estágio 14. Visão geral. Coloração HE. B) Abertura presente no fígado com epitélio simples cilíndrico (►). C) Embrião no estágio 19. Observa-se a veia centro lobular preenchida por hemácias (VCL) e hepatócitos ( →); D) Embrião no estágio 23 com presença de vacúolos (►); E) Embrião no estágio 26 com presença de capilares sinusóides (CS) dilatados.

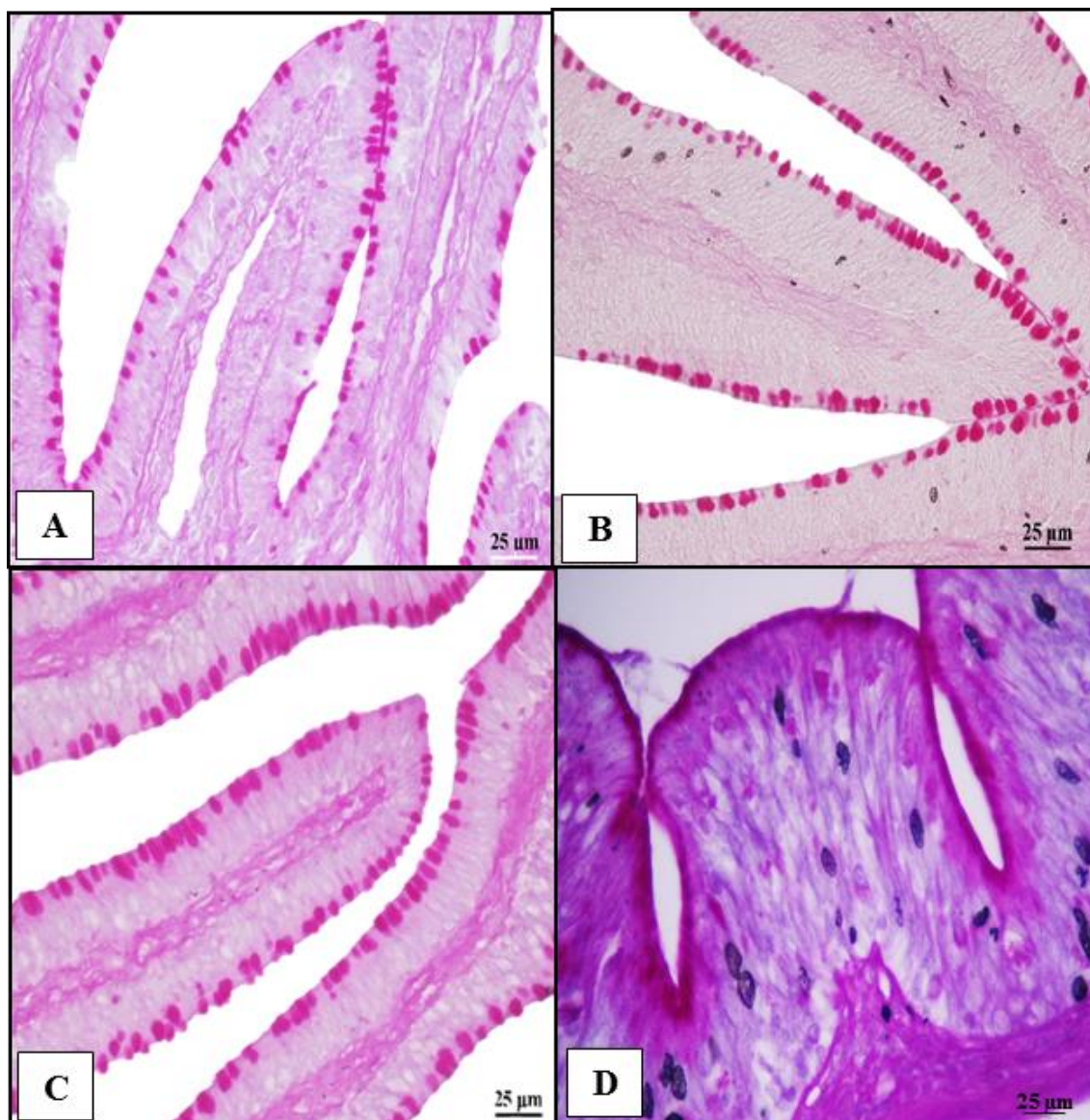
Os animais da cria, recria e reprodução apresentaram hepatócitos com citoplasma granuloso e capilares sinusóides dilatados com hiperemia sanguínea, caracterizando uma congestão hepática. Além disso, apresentaram alto grau de centros melanomacrófagos distribuídos de forma irregular que aumentam de concentração a medida que o animal se torna mais velho (figura 13).



**Figura 13:** Fígado de muçã. Capilares sinusóides com hiperemia sanguínea (→) e centros melanomacrófagos que aumentam de concentração a medida que o animal se torna mais velho (➡). A) Filhote. Coloração HE. B) Juvenil. Coloração HE. C) Adulto. Coloração HE. D) Hepatócitos com citoplasma granuloso vacuolizados. Corte semi-fino, coloração Azul de Metilento.

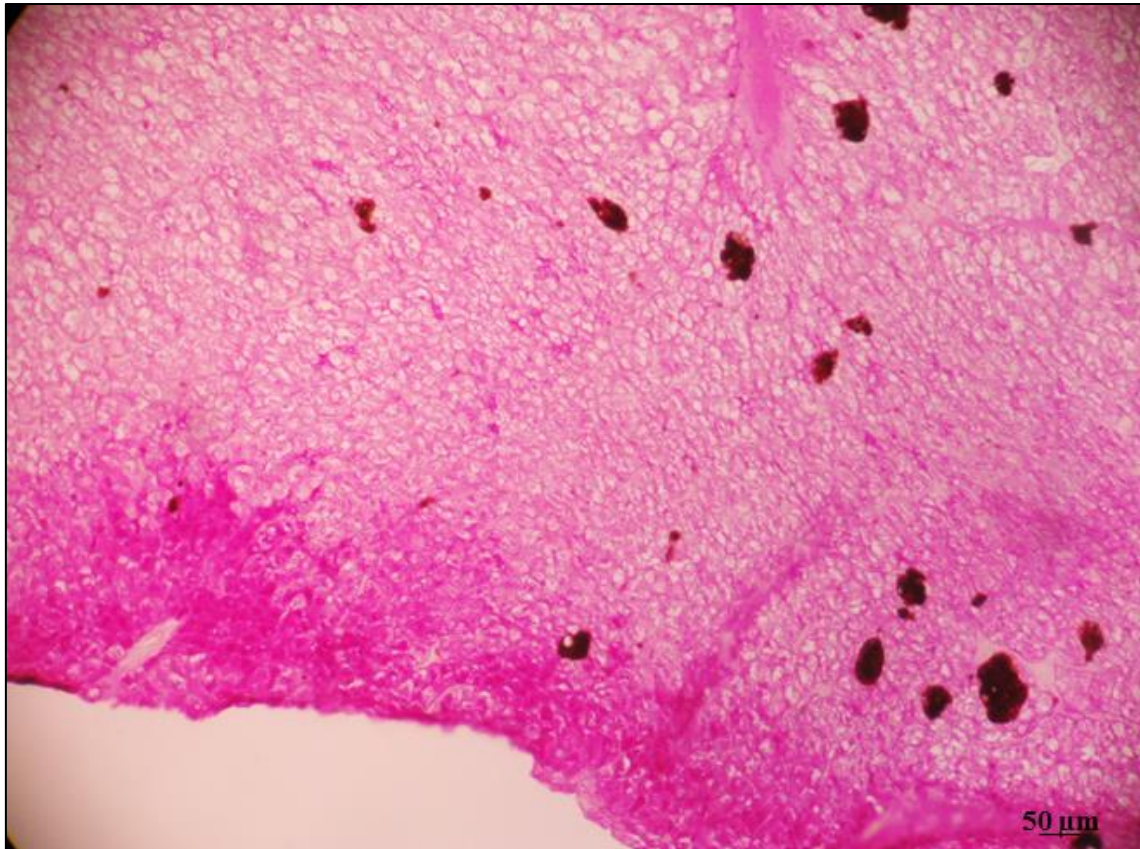
## 5.2 Coloração pela técnica de coloração Periódico Ácido de Schiff (PAS)

No tubo intestinal, as células calciformes apresentaram-se fortemente marcadas pela reação ao PAS. Nota-se que, a medida que se aproxima da região caudal do tubo, as células calciformes se tornam mais abundantes (figura 14)



**Figura 14:** Células caliciformes positivas para PAS no ápice das vilosidades e pregas do tubo intestinal de muçã adulta. A) Duodeno. Contraste com Eosina. B) Região jejuno-íleo descendente. Sem contraste. C) Região jejuno-íleo ascendente. Contraste com Eosina. D) Intestino grosso. Contraste Hematoxilina.

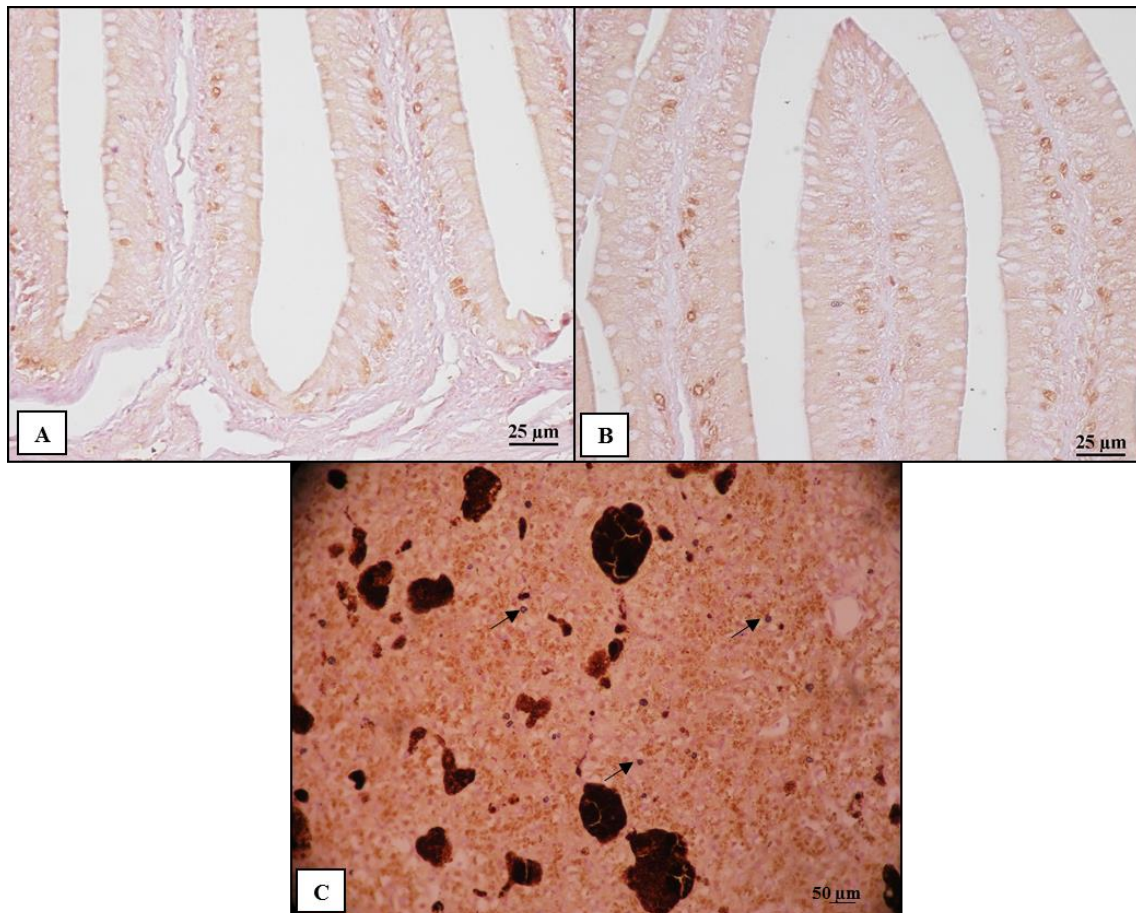
No fígado foi possível identificar uma intensa marcação de glicoproteínas tanto nos embriões como nos filhotes, juvenis e adultos (figura 15).



**Figura 15:** Presença de glicoproteínas no fígado de muçuã. Coloração PAS contraste Hematoxilina.

### 5.3 Imunohistoquímica Antígeno Nuclear de Proliferação Celular (PCNA)

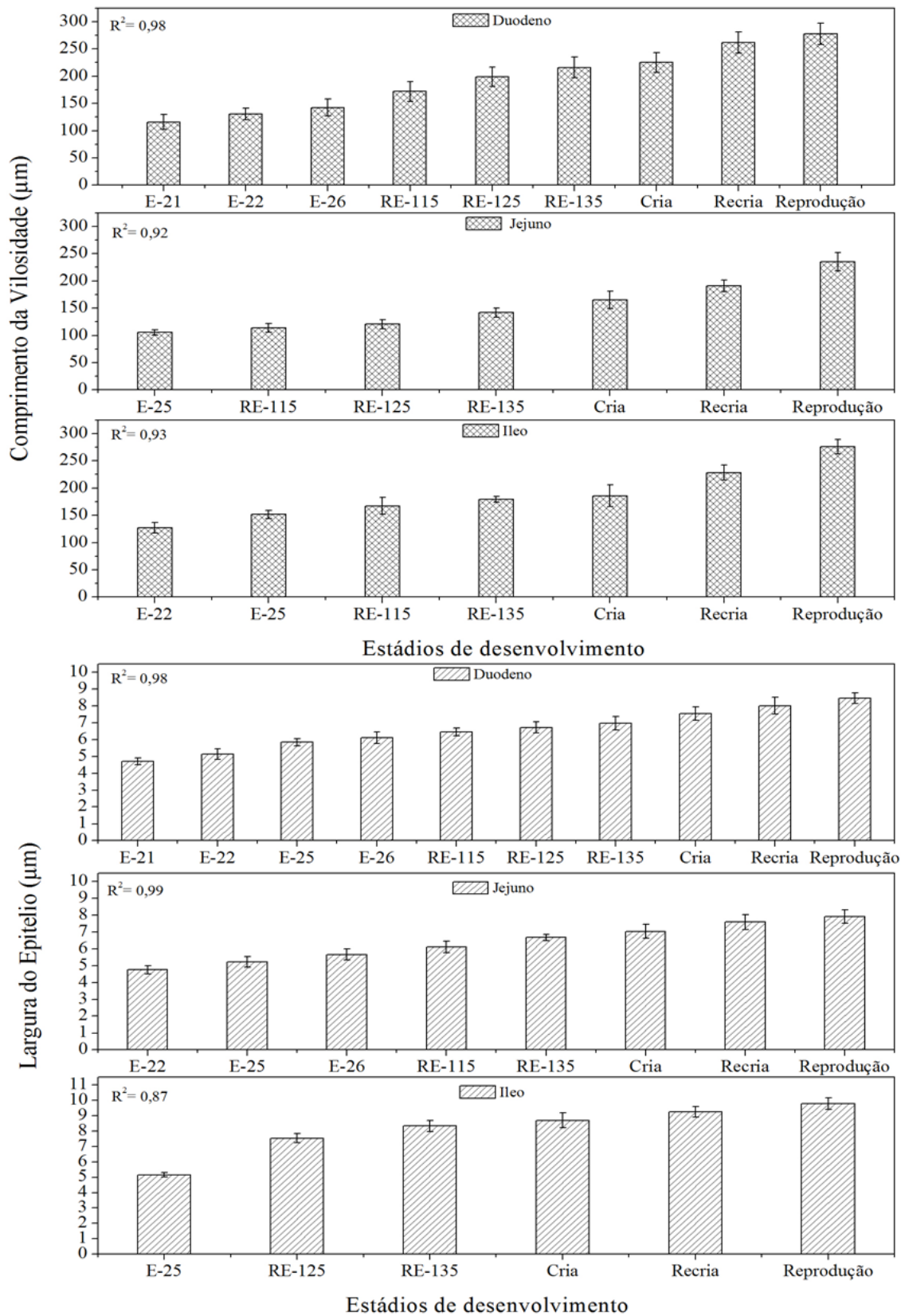
No intestino delgado observou-se no epitélio, enterócitos fortemente positivos em maior concentração na base das vilosidades, tornando-se escassos a medida que se aproximava de seu ápice (figura 16A e B). O fígado apresentou poucos núcleos marcados, porém com abundância marcação citoplasmática (figura 16C).



**Figura 16:** Vilosidades do intestino delgado e fígado de muçã adulta. A) Base das vilosidades com enterócitos fortemente marcados por PCNA. Fraca marcação na lâmina própria. B) Observa-se que quando se aproxima do ápice da vilosidade, os enterócitos se mostram negativos a marcação ao PCNA. C) Núcleos marcados por PCNA ( → ) e citoplasma dos hepatócitos fortemente marcado.

#### 5.4 Morfometria intestinal

A ontogenia da mucosa intestinal mostrou-se linear com correlação positiva em todos os segmentos do intestino, tanto para a largura do epitélio quanto para o comprimento da vilosidade (figura 17).



**Figura 17:** Desenvolvimento ontogenético do tubo digestivo do muçã criados em cativeiro.

Confrontando os dados biométricos com os dados da morfometria, verificou-se que há uma forte correlação entre quase todos os parâmetros entre todas as idades. Porém, animais da reprodução apresentaram uma correlação fraca e negativamente fraca para o comprimento do intestino em relação a comprimento da carapaça, comprimento do plastrão, largura da carapaça, largura do plastrão e altura. Em relação ao peso do fígado, os animais da reprodução apresentaram uma correlação fraca com a altura (tabela 1).

**Tabela 1:** Correlação de Pearson entre biometria e morfometria do intestino e fígado do muçua criados em cativeiro.

Idade	Correlação	CC (cm)	CP (cm)	LC (cm)	LP (cm)	ALT (cm)
Cria	Comprimento do intestino (cm)	1	1	1	1	1
Recria		0,61	0,58	0,56	0,31	-0,02
Reprodução		0,22	-0,49	0,32	-0,35	-0,57
Cria	Peso do fígado (g)	1	1	1	1	1
Recria		0,86	0,88	0,89	0,98	0,99
Reprodução		0,92	0,41	0,95	0,54	0,33

CC: comprimento da carapaça; CP: comprimento do plastrão; LC: largura da carapaça; LP: largura do plastrão; ALT: altura.

## 6 DISCUSSÃO

### 6.1 Histologia intestinal e do fígado

O tubo intestinal do *K. scorpioides* durante todo seu desenvolvimento apresentou uma mucosa com epitélio simples cilíndrico no intestino delgado e um epitélio pseudoestratificado no intestino grosso, com bordas estriadas, numerosas células absortivas e células caliciformes. Mucosa semelhante encontrada para os cágados *Phrynops geoffroanus* (VIEIRA-LOPES et al., 2014) e *Pangshura tentoria* (RAHMAN e SHARMA, 2014), e tartarugas *Podocnemis expansa*, *Podocnemis unifilis*, *Podocnemis erythrocephala*, *Podocnemis sextuberculata* e *Peltocephalus dumerilianus* (MAGALHÃES et al., 2014). Parsons e Cameron (1977) afirmam que nos répteis em geral, o revestimento do epitélio intestinal é do tipo simples, contudo, um epitélio pseudoestratificado cilíndrico foi encontrado para a tartaruga *Chrysemys picta* (WURTH e MUSACCHIA, 1964) e tartaruga marinha *Caretta caretta* (TLACHI et al., 2014).



O intestino delgado apresentou mucosa com projeções em direção ao lúmen intestinal caracterizadas de vilosidades. As vilosidades possuem a função de aumentar a superfície da parede intestinal facilitando a passagem do bolo alimentar (YOUNG e HEATH, 2000). Na fase embrionária, constatou-se que as vilosidades começam a se desenvolver no estágio 19 e, no estágio 21 os vilos estão proeminentes. Vilosidades foram encontradas no intestino delgado na maioria das espécies de quelônios estudadas como *P. expansa*, *P. unifilis*, *P. erytocephala*, *P. sextuberculata* e *P. dumerulianus* (MAGALHÃES et al., 2014), *P. tentoria* (RAHMAN E SHARMA, 2014), *Chelonia myda* (SIKIWAT et al., 2013). Essa especialização foi diferente para os quelônios *Testudo graeca* (PEREZ-TOMAS et al., 1990) e *C. caretta* (TLACHI et al., 2014), no qual foram identificadas pregas intestinais.

Foi identificada uma muscular da mucosa delgada. A medida que se aproxima da região mais caudal, o tubo intestinal apresenta especializações identificadas de pregas intestinais que, juntamente com a muscular da mucosa, auxiliam no peristaltismo para a eliminação dos resíduos do bolo alimentar (ALEIXO et al. 2011). *P. geoffroanus* apresentou vilos intestinais no duodeno e jejuno e pregas no íleo (VIEIRA-LOPES et al., 2014). Já *Chelonia mydas*, tartaruga marinha, o duodeno, jejuno e íleo apresentou vilosidades com altura e formato diferentes (MAGALHÃES et al., 2010).

O epitélio colunar é composto por numerosos enterócitos (chamados também de células caliciformes) que apresentam em seu ápice microvilos. Estrutura semelhante foi encontrada em *C. caretta* (TLACHI et al., 2014). Essas células absorvem os nutrientes do bolo alimentar que penetram no leito capilar das vilosidades e são transportados até o fígado onde serão processados (GUARTNER e HIATT, 2007). O que diferencia um segmento do outro é a quantidade de células caliciformes presentes no duodeno, jejuno-íleo e intestino grosso. A técnica por PAS evidenciou as células caliciformes ao longo das vilosidades intestinais em todos os segmentos do intestino. No *K. scorpioides*, assim como em *T. graeca*, *P. expansa*, *P. unifilis*, *P. erytocephala*, *P. sextuberculata* e *P. dumerulianus*, as células caliciformes se tornam mais abundante quando se aproximam da região mais caudal do tubo intestinal. Resultado diferente encontrado para *C. caretta*, no qual as células caliciformes se apresentam em maior grau na região cranial do intestino (TLACHI et al., 2014). Essas células secretam proteínas glicosiladas que servem como lubrificante protetor do revestimento na mucosa (GARTNER e HIATT, 2007). Glândulas

de Brunner e criptas de Lieberkuhn estão ausentes na lâmina própria do intestino delgado do muçã, assim como relatado em *P. expansa*, *P. unifilis*, *P. erytocephala*, *P. sextuberculata* e *P. dumerulianus* (MAGALHÃES et al., 2014), *P. tentoria* (RAHMAN e SHARMA, 2014) e *C. caretta* (TLACHI et al., 2014). Contudo, essas estruturas foram achadas em tartaruga marinha *C. myda*, crocodilo africano *Crocodylus niloticus* e lagarto *Uromastyx aegyptia* (KOTZE et al., 1992; MAGALHÃES et al., 2010; ZAHER et al., 2012).

Através da imunomarcção por PCNA observou-se a atividade proliferativa da mucosa intestinal. Anormalidades no trato intestinal podem ser detectadas quando há alterações na taxa de proliferação celular (ORTEGO et al., 1995). No muçã, nota-se que núcleos positivos ao PCNA se concentram na base das vilosidades e se tornam escassas a medida que se aproxima do ápice dos vilos. De acordo com Reece (2008), a proliferação ocorre na base dos vilos pelo fato que não existir glândulas intestinais. Resultado semelhante encontrado por Wurth e Musacchia (1964) que estudaram a renovação do epitélio intestinal na tartaruga de água doce *C. picta*. Semelhança também encontrados por Dezfuli et al. (2012) para o peixe *Salmo trutta trutta*, Stroband e Debets (1978) para o peixe *Ctenopharyngodon idella*, Rombout et al. (1984) para o peixe *Barbus conchoniis*. Takahashi et al. (2014) estudando o do jejum e da realimentação na proliferação celular intestinal e apoptose em tubarão-martelo (*Sphyrna lewini*), observaram que animais alimentados apresentaram uma quantidade maior de células em proliferação nas bases das vilosidades quando comparados com os animais em jejum.

O desenvolvimento do fígado é formado por múltiplos estágios que depende de interações entre endoderma ventral do intestino anterior e o tecido mesenquimal adjacente (ZARET, 2002). Apesar de alguns autores estudarem sobre o desenvolvimento embrionário dos quelônios (YNTEMA, 1981; GREENBAUM e CAR, 2001) nenhum estudo histológico com fígado embrionário foram encontrados indexados nos periódicos, tornando este trabalho pioneiro nesta vertente.

Entretanto, aspectos anatômicos e morfológicos do fígado desenvolvido já são amplamente estudados para algumas espécies de quelônios devido sua importante função em fornecer metabólitos endócrinos e exócrinos. O fígado no muçã apresentou cordões de hepatócitos com formato poliédrico, núcleo periférico e citoplasma vacuolizado, semelhante encontrado por Marycz e Rogowska (2007) para os jabutis *Testudo horsfieldii*

e *Testudo hermanni*, Moura et al. (2009) para *P. geoffroanus*, Moura et al. (2012) para *P. expansa*. Esse achado corrobora com Ferrer et al. (1987) no qual afirmam que citoplasma vacuolizados são encontrados em quelônios que hibernam.

Para os quelônios que possuem o mecanismo de hibernação, o fígado é órgão essencial nos processos metabólicos. Esse órgão tende a acumular glicogênio como reserva para o uso em situações adversas como a hibernação e reprodução (SCHAFFNER, 1998). Essa premissa contradiz Ferrer et al. (1987) que afirmaram que tartarugas que hibernam não acumulam glicogênio. O *K. scorpioides* apresenta o comportamento de hibernação e apresentou glicogênio no parênquima hepático fortemente marcado pelo PAS, semelhante encontrado em *P. expansa* (MOURA et al., 2012)

Centros melanomacrófagos foram identificados em todas idades do *K. scorpioides*, sendo mais abundante nos animais da reprodução. Esses centros são numerosos em anfíbios e répteis e, nos quelônios, essas células aumentam de tamanho com o avançar da idade (CHRISTIANSEN et al., 1996; FRYE, 1991). Esses macrófagos tem a função de síntese de melanina, fagocitose e neutralização de radicais livres (JOHNSON et al., 1999; GUIDA et al., 2000; SICHEL et al., 2002). A concentração de centros melanomacrófagos foi semelhante ao encontrado em *Kinosternon flavescens* (CHRISTIANSEN et al., 1996), *P. geoffroanus* (MOURA et al., 2009), *P. expansa* (MOURA et al., 2012), *T. graeca* (SCALIA et al., 1988) e *Trionyx sinensis* (GOPALAKRISHNAKONE, 1986).

O tipo e qualidade da alimentação e o ambiente refletem diretamente no fígado. Répteis criados em cativeiro sofrem com falta de conhecimento sobre sua biologia e consequentemente com manejo errado. Há relatos que a produção de melanina pelos macrófagos pode estar relacionada com hipoxia e hemocaterese hepática (CICERO et al., 1989; FRANGIONI et al., 2000). Os exemplares de filhotes, juvenis e adultos de *K. scorpioides* apresentaram acumulação de sangue estancado nos capilares sinusóides e veias centro lobulares caracterizado como congestão hepática (DUTRA et al., 2012). Relato semelhante encontrado para o jabuti *Geochelone carbonária*, no qual foi diagnosticado cirrose hepática que pode ter evoluído de uma congestão passiva, dentre outros sintomas (CRAWFORD, 1999).

## 6.2 Morfometria do intestino delgado

O resultado linear para o comprimento da vilosidade e largura do epitélio apresentou  $R^2$  forte, indicando que essas características são diretamente relacionadas com estágio de desenvolvimento da espécie. É importante salientar que altura da vilosidade e espessura do epitélio podem sofrer influência direta do tipo de alimento ingerido. Trabalhos nesse aspecto são escassos pra quelônios, porém para peixes e aves é bastante estudado (PELICANO et al., 2003). Carvalho et al. (2011) avaliando a morfometria intestinal de alevinos de tilápia-do-Nilo alimentados com pré e probióticos, concluíram que houve aumento na altura das vilosidades e que os animais alimentados com probióticos, houve uma diferença significativa na espessura do epitélio. O equilíbrio entre a renovação e perda celular no intestino é importante para a manutenção do tamanho dos vilos e conseqüentemente para a manutenção da capacidade digestiva e absorção. Esse equilíbrio é alterado quando há algum agente estressor no intestino, modificando a altura e perímetro das vilosidades (PELICANO et al., 2003).

Entre os animais adultos, o comprimento do intestino delgado apresentou correlação fraca com todas as mensurações biométricas, entretanto, dentre essas mensurações, o comprimento da carapaça apresentou maior valor. Esse resultado difere do encontrado por Rahman e Sharma (2014) para tartaruga de água doce *P. tentoria*, no qual concluíram que o comprimento do plastrão apresenta uma correlação moderada, representando 20% do comprimento do tubo digestivo, podendo assim, estimar o comprimento do trato gastrointestinal sem sacrificar o animal.

## 7 CONCLUSÃO

O desenvolvimento do tubo intestinal do *K. scorpioides* começa com o embrião no estágio, apresentando características maduras no estágio 21. Os animais criados em cativeiro apresentaram o tubo relativamente curto e ao longo do seu desenvolvimento apresenta vilosidades altas que vão diminuindo de tamanho até da forma as pregas intestinais ricas em células caliciformes no intestino grosso. O fígado apresenta hepatócitos bastante vacuolizados desde o seu surgimento e com capacidade de armazenamento de glicogênio.

Esses dados se tornam essenciais para compreensão das modificações e adaptações da dieta da espécie. Contudo, é necessário que se correlacione estudos histomorfológicos e morfométricos com diferentes dietas para elaboração de um protocolo nutricional específico para a cada fase de desenvolvimento do *K. scorpioides* criados em cativeiro, para que se torne uma fonte de proteína animal de qualidade e uma alternativa de produção viável.

## 8 REFERENCIAS BIBLIOGRÁFICAS

AGASSIZ, L. Embryology of the turtle. Contributions to the natural history of the United States of America, 2: part 3. **Little, Brown and Co.**, Boston. Ano 1857.

AGIUS, C.; ROBERTS, R. J. Melano-macrophage centres and their role in fish pathology. **Journal of Fish Diseases**, vol. 26, p. 499- 509. Ano 2003.

ALEIXO, V. M.; PRESSINOTI, L. N.; CAMPOS, D. V. S.; MENEZES- ALEIXO, R. C.; FERRAZ, R. H. S. Histologia, histoquímica e histometria do intestino de jacaré-do-pantanal criado em cativeiro. **Pesquisa Veterinária Brasileira**, 31: 1120-1128. Ano 2011.

ALHO, C. J. R. Conservation and management strategies for commonly exploited amazonian turtles. **Rev Biological Conservation**. Great Britain, v.32, 291-298. Ano 1985.

ALVES, R.R.N.; VIEIRA, W.L.S.; SANTANA, G. G. Reptiles used in traditional folk medicine: conservation implications. **Rev Biodiversity Conservation**.v.17, pp.2037–2049. Ano 2008.

ARAÚJO *et al.* Desempenho produtivo de muçunãs (*Kinosternon scorpioides*) nas fases de cria e recria na Amazonia, Brasil. **Rev Tropical Animal Health and Production**. Ano 2013b.

ARAÚJO, J. C.; PALHA, M. D. C.; VIERIA e ROSA, P. Nutrição na Quelonicultura – Revisão. **Rev Eletrônica Nutritime**. Artigo 218- Vol 10, n 06, p. 2833 – 2871. Ano 2013a.

ARAÚJO, J. da C.; ROSA, P. V. e; PALHA, M. das D. C.; RODRIGUES, P. B.; FREITAS, R. T. F. de; SILVA, A. do S. L. da. Effect of three feeding management systems on some reproductive parameters of Scorpion mud turtles (*Kinosternon scorpioides*) in Brazil. **Rev Tropical Animal Health and Production**, Vol 45, p 729-735. Ano 2013c.

ASHLEY, L. M. Laboratory anatomy of the turtle. Dubuque: **Brown Company Publishers**, Ano 1969.

BAÍÁ-JÚNIOR, P. C.; GUIMARÃES, D. A. e LE PENDU, Y. Non-legalized commerce in game meat in the Brazilian Amazon: a case study. **Rev. Biol. Trop. Int. J. Trop. Biol.** v.58, n.3, p.1079-1088. Ano 2010.

BERRY, J. F.; IVERSON, J. B. *Kinosternon scorpioides* (Linnaeus, 1766) – Scorpion Mud Turtle. In: Conservation Biology of Freshwater Turtle and Tortoises. **Rev Chelonian Research Monographs**. Ano 2011.

BOYER, T. H.; BOYER, D. M. Turtles, tortoise and terrapins. In: Mader, D.R. **Reptile Medicine and Surgery**. Philadelphia: W.B. Saunders, p. 61 -78. Ano 1996.

**BRASIL**. Portaria 58, de 24 de abril de 2001. Centro de Conservação e Manejo de Répteis e Anfíbios - Répteis e Anfíbios Nacionais (RAN). Diário Oficial da União. Brasília, 24.04. Ano 2001.

CARVALHO, J. V. de; LIRA, A. D. de; COSTA, D. S. P.; MOREIRA, E. L. T.; PINTO, L. F. B.; ABREU, R. D.; ALBINATI, R. C. B. The performance and intestinal morphometry of tilapia fingerlings fed mannan-oligosaccharides and “*Bacillus subtilis*” **Rev. Bras. Saúde Prod. An.**, Salvador, v.12, n.1, p.176-187 jan/mar, Ano 2011.

CARVALHO, R. C.; OLIVEIRA, S. C. R.; BOMBONATO, P. P.; OLIVEIRA, A. S. e SOUSA, A. L. Morfologia dos órgãos genitais masculinos do Jurará *Kinosternon scorpioides* Chelonia: Kinosternidae). **Rev Pesq. Vet. Bras.** 30(4):289-294, abril. Ano 2010.

CHRISTIANSEN, J. L., GRZYBOWSKI, J. M.; KODAMA, R. M. Melanomacrophage aggregations and their age relationships in the yellow mud turtle, *Kinosternon flavescens* (Kinosternidae). **Pigment Cell Research**, 1996, vol. 9, p. 185-190. Ano 1996.

CICERO, R., SCUITO, S., CHILLEMI, R.; SICHEL, G. Melanosynthesis in the Kupffer cells of amphibia. **Comparative Biochemistry Physiology**, vol. 73, p. 477-479. Ano 1982.

CICERO, R.; MALLARDI, A., MAIDA, I.; GALLONE, A.; PINTUCCI, G. Melanogenesis in the pigment cells of *Rana esculenta* L. liver: Evidence for tyrosinase like activity in the melanosome protein fraction. **Pigment Cell Res.**, 2100-108. Ano 1989.

CRAWFORD, J. M. The liver and the biliary tract. In: COTRAN, R.S.; KUMAR, V.; COLLINS, T. (Eds). **Robbins pathologic basis of disease**. Philadelphia: W.B. Saunders. p.845-901. Ano 1999.

**CITES Identification Guide** – Turtles and Tortoises: Guide to the Identification of Turtles and Tortoises Species Controlled under the Convention on International Trade in Endangered Species of Wild Fauna and Flora. Minister of Supply and Services Canada. Ano 2006.

D'ARCE, R. D. E FLECHTMANN, C. H. W. **Introdução à anatomia e Fisiologia Animal**. Nobel, São Paulo. 187pp. Ano 1985.

DEZFULI, B. S.; GIARI, L.; LUI, A.; SQUERZANTI, S.; CASTALDELLI, G.; SHINN, A. P.; MANERA, M.; LORENZONI, M. Proliferative cell nuclear antigen (PCNA) expression in the intestine of *Salmo trutta* naturally infected with an acanthocephalan. **Parasites & Vectors**, 5:198. Ano 2012.

DUTRA, G. H. P.; NASCIMENTO, C. L.; FUTEMA, F. Fibromas viscerais associados ao fibropapiloma cutâneo em *Chelonia mydas* em reabilitação. **Natural Resources**, Aquidabã, v.2, n.2, Mar, Abr, Mai, Jun, Jul, Ago. Ano 2012.

DYCE, K. M.; SACK, W. O.; WERSING, C. J. G. **Tratado de anatomia veterinária**. Rio de Janeiro: Elsevier Editora Ltda., 834 p. Ano 2010.

ERNST, C. H. e BARBOUR, R.W. *Turtles of the World*. Washington, **Smithsonian Institution Press**. 313 pp. Ano 1989.

FERRARA, C. R.; BERNARDES, V. C. D.; WALDEZ, F.; VOGT, R. C.; BERNHARD, R.; BALESTRA, R. A. M.; BATEUS, Y. S. de L.; CAMPOS, J. V. **História natural e biologia dos quelônios amazônicos**. In: Manejo Conservacionista e Monitoramento Populacional de Quelônios Amazônicos, cap 2, p 15. Brasília. Ano 2016.

FERRER, C., ZUASTI, A., BALLESTA, J., HERNANDEZ, F. and PASTOR, LM. The liver of *Testudo graeca* (Chelonia). A comparative study of hibernating and non-hibernating animals. **Journal of Submicroscopic Cytology**, vol. 19, n. 2, p. 275-282. Ano 1987.

FERRI, V. *Turtles & Tortoises: A Firefly Guide*. **Firefly Books**, p 256. Ano 2002.

FRANGIONI, G.; BORGIOLO, G.; BIANCHI, S.; PILLOZZI, S. Relationships between hepatic melanogenesis and respiratory conditions in the newt, *Triturus carnifex*. **J Exp Zool** 287: 120-127. Ano 2000.

FRYE, F. L. *Reptile care: an atlas of diseases and treatments*. **Neptune: TFH Publications**. Ano 1999.

GARTNER, L. P.; HIATT, J. L. *Tratado de Histologia*. Rio de Janeiro, editora Guanabara Koogan S.A., 3ª ed. Ano 2007.

GOPALAKRISHNAKONE, E. The structure of the pigment cells in the turtle *Trionyx sinensis*. **Archivum Histologicum Japonicum**, 49:421-435. Ano 1986.

GRADY, S. P. O.; MORANDO, M.; ÁVILA, L.; DEARING, M. D. 2005. Correlating diet and digestive tract specialization: Examples from the lizard family Liolaemidae. **Zoology**, 108(3): 201-210. Ano 2005.

GREENBAUM, E. B.; CARR, J. L. Staging criteria for embryos of the spiny softshell turtle, *Apalone spinifera* (Testudines: Trionychidae). **Journal of Morphology**, vol. 254, p. 272-291. Ano 2002.

GUIDA, G., GALLONE, A., MAIDA, I., BOFFOLI, D. and CICERO, R. Tyrosinase gene expression in the Kupffer cells of *Rana esculenta* L. **Pigment Cell Research**, vol. 13, n. 6, p. 431-435. Ano 2000.

HART, D. R. Dietary and habit shift with size of red-eared turtles (*Pseudemys scripta*) in a Southern Louisiana Population. **Rev Herpetologica**, Chigaco, v. 39, n.3, p. 285-290, July/Sept. Ano 1983.

HAYES, F. E. Intraspecific kleptoparasitism and aggression in young, captive red-eared sliders (*Pseudemys scripta elegans*). **Bull. Md Herpetol. Soc.** 23 (3): 109-112. Ano 1987.

HILDEBRAND, M.; GOSLOW, G. **Análise da estrutura dos vertebrados**. 2ª ed. São Paulo: Atheneu, p. 201-218. Ano 2006.

HOFMANN, G. E.; TODGHAM, A. E. Living in the now: physiological mechanisms to tolerate a rapidly changing environment. **Annu. Rev. Physiol.** 72:127-145. Ano 2010.

**IBAMA. Instituto Brasileiro do Meio Ambiente e dos Recursos Naturais Renováveis.** Instrução Normativa nº 169, de 20 jan. 2008, que institui e normatiza as categorias de uso e manejo da fauna silvestre em cativeiro em território brasileiro. Brasília: Ministério do Meio Ambiente, 2008. Disponível em <<http://www.ibama.gov.br/servicos/autorizacao-de-empresendimentos-utilizadores-de-fauna-silvestres-sisfauna>> Acesso em 08 out 2015.

**ICMBIO.** Diagnóstico da Fauna – Avaliação científica do risco de extinção da fauna brasileira. Coordenação de Avaliação do Estado de Conservação da Biodiversidade – Coabio /CGESP/ICMBio. Brasília: ICMBio. 40p. (Biodiversidade Brasileira). Ano 2014.

JOHNSON, J. C.; SCHWIESOW, T.; EKWALL, A. K.; CHRISTIANSEN, J.L. Reptilian melanomacrophages function under conditions of hypothermia: observations on phagocytic behavior. **Pigment Cell Research**, 1999, vol. 12, n. 6, p. 376-382. Ano 1999.

JUNQUEIRA, L.C. U.; CARNEIRO, J. *Histologia Básica*. Editora Guanabara Koogan, 11 ed., Rio de Janeiro. Ano 2008.

KOTZÉ S.H., VAN DER MERWE N.J., VAN ASWEGEN G. & SMITH G.A. A light microscopical study of the intestinal tract of the Nile crocodile (*Crocodilus niloticus*, Laurenti 1768). Onderstepoort **J. Vet. Res.** 59(4):249- 252. Ano 1992.

LEE, T. M; SIGOUIN, A; PINEDO-VASQUEZ, M.; NASI, R. The harvest of wildlife for bushmeat and traditional medicine in East, South and Southeast Asia: Current knowledge base, challenges, opportunities and areas for future research. Occasional Paper 115. Bogor, Indonesia: **CIFOR** (Center for International Forestry Research). Ano 2014.

LUZ V. L. F., STRINGHINI J. H., BATAUS Y. S. L., PAULA W. A., NOVAIS M. N.; REIS I. J. Morfometria do trato digestório da tartaruga-da- amazônia (*Podocnemis expansa*) criada em sistema comercial. **Rev Bras. Zootec.** 32(1):10-18. Ano 2003.

MACHADO JUNIOR, A. A. N.; SOUSA, A. L.; CARVALHO, M. A. M.; SANTOS, F. C. F.; ALVES, F. R. Anatomy of the liver and bile ducts from the reptile *Kinosternon scorpioides*. **Rev. Archives of Veterinary Science**, v. 10, n. 2, p 125-133. Ano 2005.

MACHADO JÚNIOR, A. A. N.; SOUSA, A. L.; SANTOS, F. C. F. e PEREIRA, J. G. Morphology of the female genital organs from muçua (*Kinosternon scorpioides*). **Archives of Veterinary Science**, v. 11, n. 2, p. 25-29. Ano 2006.



- MADER, D. R.; BENNETT, R. A.; FUNK, R. S.; FITZGERALD, K. T., VERA, R.; HERNANDES-DIVERS, S. J. Sugery In: MADER, D. R. **Reptile medicine and surgery**. 2 ed. Saint Louis: Saunders Elsevier, p 715-939. Ano 2006.
- MAGALHAES, M. S.; FREITAS, M. de L.; SILVA, N. B. da; MOURA, C. E. B. de. Morfologia do tubo digestório da tartaruga verde (*Chelonia mydas*). **Pesq. Vet. Bras.** 30(8):676-684. Ano 2010.
- MAGALHAES, M. S.; VOGT, R. C.; BARCELLOS, J. F. M.; MOURA, C. E. B.; SILVEIRA, R. da. Morphology of the Digestive Tube of the Podocnemididae in the Brazilian Amazon. **Herpetologica**, 70(4), p 449–463. Ano 2014.
- MAHMOUD, I. Y. Courtship, behavior and sexual maturity in four species of Kinosternid turtles. **Rev Copeia**, Lawrence, n. 2, p. 314-319, Apr./June, Ano 1967.
- MALVASIO, A.; SOUZA, A. M.; MOLINA, F. B.; SAMPAIO, F. A. Comportamento e preferência alimentar em *Podocnemis expansa* (Schweigger), *P. unifilis* (Troschel) e *P. sextuberculata* (Cornalia) em cativeiro (Testudines, Pelomedusidae). **Rev Brasileira de Zoologia** 20:161– 168. Ano 2003.
- MARQUÉZ, C. Historia natural y dimorfismo sexual de la tortuga *Kinosternon scorpioides* em Palo Verde Costa Rica. **Rev Ecológica Latino-Americana**, Mérida, v. 2, n. 1-3, p. 37-44, 1995.
- MARYCZ, K.; ROGOWSKA, K. The liver morphology and topography of Horsfield's (Testudo horsfieldi) and Hermann's (T. Hermannii) terrestrial tortoises. **Electronic Journal of Polish Agricultural Universities**, vol. 10, no. 1, p. 651-660. Ano 2007.
- MESSONIER, S. **Common reptile disease and treatment**. Cambridge, Massachusetts: Walsnorth, 74 p. Ano 1999.
- MITCHELL, M. A, DIAZ-FIGUEROA, O. Clinical reptile gastroenter- ology. **Vet Clin North Am Exot Anim Pract** 8:277-298. Ano 2005.
- MITTERMEIER, R. A. A. 1975. Turtle in every pot: a valuable South American resource going to waste. **Animal Kingdom**, 9-14. Ano 1975.
- MOLINA, F. O comportamento reprodutivo de quelônios. **Biotemas**, v. 5, n. 2, p. 61-70. Ano 1992.
- MOREIRA, G. R. S.; LOUREIRO, J. A. S. Contribución al estudio de la morfología del tracto digestivo de individuos jóvenes de *Podocnemis expansa* (Testudinata: Pelomedusidae). **Rev Acta Zoológica Lilloana**, Tucumán, v. 41, n. 2, p. 345-348. Ano 1992.
- MOURA, L. R.; SANTOS, A. L. Q.; BELETTI, M. E.; VIEIRA, L. G.; ORPINELLI, S. R.; ALVES JUNIOR, J. R. Morphological aspects of the liver of the *Podocnemis expansa* (Testudines, Podocnemididae). **J. Morphol. Sci.**, vol. 29, no. 3, p. 159-166. Ano 2012.
- MOURA, L. R.; SANTOS, A. L. Q.; BELETTI, M. E.; VIEIRA, L. G.; ORPINELLI, S. R.; SIMONE, S. B. S. Morphological aspects of the liver of the freshwater turtle *Phrynops geoffroanus* Schweigger, 1812 (Testudines, Chelidae). **Braz. J. Morphol. Sci.**, vol. 26, no. 3-4, p. 129-134. Ano 2009.
- ORTEGO, L. S.; HAWKINS, W. E.; WALKER, W. W.; KROL, R. M.; BENSON, W. H. Immunohistochemical detection of proliferating cell nuclear antigen (PCNA) in tissues of aquatic animals utilized in toxicity bioassays. **Mar Environ Res**, 39:271–273. Ano 1995.
- PARANZINI, C. S.; TEIXEIRA, V. N.; TRAPP, S. N. Principais Distúrbios Nutricionais Encontrados em Répteis Cativos – Revisão Bibliográfica. **Ciênc. Biol. Saúde**, Londrina, v. 10, n. 2, p. 29-38. Ano 2008.

- PARMENTER, R. R.; AVERY, H. W. The feeding ecology of the slider turtle. Pp. 257–266 in J.W. Gibbons, ed. Life History and Ecology of the Slider Turtle. **Smithsonian Institution Press**, Washington, D.C. Ano 1990.
- PARSONS, T. S.; CAMERON, J. E. Internal Relief of the Digestive Tract. In: Biology of Reptilia. Carl Gans (ed.) London and New York: **Academic Press**, v. 6, p. 159-224. Ano 1977.
- PASTEELS, J. J. Une table analytique du developpement des reptiles. 1. Stades de gastrulation chez les Chklonians et les Lacertiliens. **Ann. SOC. Roy.** 2001. Belgique, 87: 217-24. Ano 1957.
- PELICANO, E. R. L.; SOUZA, P. A.; SOUZA, H. B. A.; OBAB, A.; NORKUS, C. E. A.; KODAWARAC, L. M.; LIMA, T. A. Morfometria e ultra-estrutura da mucosa intestinal de frangos de corte alimentados com dietas contendo diferentes probióticos. **Revista Portuguesa de Ciências Veterinária**, v.98, n.547, p.125-134, Ano 2003.
- PEREIRA, L. A.; SOUSA, A. L.; CUTRIM, M. V. J.; MOREIRA, E. G. Características ecológicas do habitat de *Kinosternon scorpioides scorpioides* Linnaeus, 1766 (Reptila, Chelonia, Kinosternidae) no município de São Bento – Baixada maranhense. (Maranhão, Brasil). **Boletim do Laboratório de Hidrobiologia**, 20:9-14. Ano 2007.
- PEREZ-TOMAS, R.; BALLESTA, J.; MADRID, J. F.; PASTOR, L. M.; HERNANDEZ, F. Histochemical and Ultrastructural Study of the Digestive Tract of the Tortoise *Testudo gram* (Testudines). **Journal of Morphology** 204235-245. Ano 1990.
- PEZZUTI, J. C. B., RÊBELO, G. H., SILVA, D. F. da, LIMA, J. P. e RIBEIRO, M. C. **A caça e a pesca no Parque Nacional do Jaú, Amazonas, Brasil.** In: BORGES, S. H. (Org.). Janelas para a biodiversidade no Parque Nacional do Jaú: uma estratégia para o estudo da biodiversidade na Amazônia. Manaus: *Fundação Vitória Amazônica*, Cap. 14, pp. 213-230. Ano 2004.
- PEZZUTI, J. C. B.; BARBOZA, R. S. L.; NUNES, I.; MIORANDO, P.; FERNANDES, L. **Etnoecologia e conservação de quelônios amazônicos: um estudo de caso In: A Etnozoologia no Brasil, importância, status atual e perspectivas.** Editado por ALVES, R.R.N.; SOUTO, M.S.S.; MOURÃO, J.S. Recife: *NUPEEA*, pp.449-469. Ano 2010.
- POUTON, C. W.; HAYNES, J. M. Pharmaceutical applications of embryonic stem cells. **Advanced Drug Delivery Reviews**, v.57, p.1918-1934, Ano 2005.
- PRITCHARD, P. C. H.; P. TREBBAU. The turtles of Venezuela. **SSAR Contributions to Herpetology** 2: 1-403. Ano 1984.
- RAHMAN, M. S.; SHARMA, D. K. Morphometric, Anatomical and histological features of Gastrointestinal Tract (GIT) of Freshwater Turtle, Pangshura tentoria. **International Journal of Scientific & Engineering Research**, Volume 5, Issue 7, July. Ano 2014.
- REBÊLO, G. e PEZZUTI, J. Percepções sobre o consumo de quelônios na Amazônia. **Ambiente & Sociedade** - Ano III, Nº 6/7, 1º/2º Semestre de 2000. Ano 2000.
- REECE, W.O. **Anatomia funcional e fisiologia dos animais domésticos.** São Paulo: Roca. 468 p. Ano 2008.
- ROCHA, M. B.; MOLINA, F. B. Algumas observações sobre a biologia e manejo do muçua. **Rev Aquaculture**, Amsterdam, n. 2, p. 25-26. Ano 1987.
- ROCHA, M. B.; MOLINA, F. B. Reproductive Biology of *Kinosternon scorpioides* (Testudines: Kinosternidae) in captivity. **Tortoises & Turtles**, n. 5, 8. Ano 1990.

- RODRIGUES, M. J. J.; CARDOSO, E. C.; CINTRA, I. H. A.; SOUZA, R. F. C. Composição Química do Conteúdo Estomacal da Tartaruga-da-Amazônia, *Podocnemis expansa* (Schweigger,1812), em Ambiente Natural. **Bol. Téc. Cient. CEPNOR**, 4(1): 57-65. Ano 2004.
- ROMBOUT, J. H. W. M.; STROBAND, H. W. J.; TAVERNE-THIELE, J. J. Proliferation and differentiation of intestinal epithelial cells during development of *Barbus conchoni* (Teleostei, Cyprinidae). **Cell Tissue Res**, 236:207–216. Ano 1984.
- SAMUELSON, DA. **Tratado de histologia veterinária**. Rio de Janeiro: Elsevier, Ano 2007.
- SCALIA, M.; GEREMIA, C.; CORSARO, C.; SANTORO, S.; SCIUTO; SICHEL, G. The extracutaneous pigmentary system: Evidence for the melanosynthesis in Amphibia and Reptilia liver. **Comp. Biochem. Physiol.**, 89B:715-717. Ano 1988.
- SCHAFFNER, F. The liver. In GANS, C. (Ed.). **Visceral organs**. Philadelphia: Saunders, p. 485-531. Ano 1998.
- SEXTON, O. J. Notas sobre la reproduccion de uma tortuga venezolana, la *K. scorpioides*. **Mem. Soc.Cienn. Nat. La Salle**. 20(57): 189-197. Ano 1960.
- SHANER, R. F. The development of the digestive tract and its arteries in reptiles. **Rev The anatomical Record**, vol 30, p 243-325. Ano 1925.
- SICHEL, G.; SCALIA, M.; CORSARO, C. Amphibia Kupffer cells. **Microscopy Reseach and Technique**, vol. 57, n. 2, p. 477-490. Ano 2002.
- SIKIWAT, S.; PUMIPAIBOON, M.; KAEWSANGIEM, S.; AREEKIJSEREE, M. Histological study of postmortem juvenile green sea turtle (*Chelonia mydas*) from royal thai navy sea turtle nursery, Phang-Nga, Thailand. **Int. J. Biol., Vet., Agric. Food Eng.**, v.7, p.429-431. Ano 2013.
- SMITH, D.; DOBSON, H.; SPENCE, E. Gastrointestinal studies in the green iguana: technique and reference values. **Rev Veterinary Radiology and Ultrasound**, 42: 515-520. Ano 2001.
- SOINI, P. Ecología y manejo de quelônios acuáticos em la Amazonia Peruana. In: Fang, T. G.; Bodmer, R. E.; Aquino, R.; Valqui, M. H. (Eds). **Manejo de fauna**. Ano 1997.
- SOUZA, F. L. Uma revisão sobre padrões de atividade, reprodução e alimentação de cágados brasileiros (Testudines, Chelidae). **Phyllomedusa** 3(1): 15-27. Ano 2004.
- SPECIAN, R. D.; OLIVER, M. G. Functional biology of intestinal goblet cells. **Am. J. Physiol**, 260, C183-C193. Ano 1991.
- STROBAND, H. W.; DEBETS, F. M. The ultrastructure and renewal of the intestinal epithelium of the juvenile grasscarp, *Ctenopharyngodon idella* (Val.). **Cell Tissue Res**, 187:181–200. Ano 1978.
- TAKAHASHI, H.; HYODO, S.; ABE, T.; TAKAGI, C.; GRAU, G. E.; SAKAMOTO, T. Effects of fasting and refeeding on intestinal cell proliferation and apoptosis in hammerhead shark (*Sphyrna lewini*). **Journal of Coastal Life Medicine**; 2(4): 253-258. Ano 2014.
- TERAN, A. F.; VOGT, R. C.; GOMEZ, M. F. S. Food habits of an Assemblage of five species of turtle in the Rio Guaporé, Rondônia, Brazil. **Journal of Herpetology**, Columbus, v. 29, n. 4, p. 536-547, Oct./Dez., Ano 1995.
- TLACHI, R. O.; TENERÍA, F. A. M.; ACRE, S. R. A. Características histológicas e histoquímicas del intestino delgado en crías de la tortuga caguama (*Caretta caretta*). **Rev Vet México**, Vol. 1, No. 1, Jul/Set. Ano 2014.

- VAN DIJK, P. P. J. B.; IVERSON, A. G. J.; RHODIN, H. B.; SHAFFER; BOUR, R. Turtles of the world, 7th edition: annotated checklist of taxonomy, synonymy, distribution with maps, and conservation status. **Rev Chelonian Research Monographs** 5:329–479. Ano 2014.
- VAN VLIET, N.; CORNELIS, D.; BECK, H.; LINDSEY, P.; NASI, R.; LeBEL, S.; MORENO, J.; FRAGOSO, J.; JORI, F. Meat from the Wild: Extractive Uses of Wildlife and Alternatives for Sustainability. In: MATEO, R. et al. (Eds.), **Current Trends in Wildlife Research**, Wildlife Research Monographs 1. Ano 2016.
- VIEIRA-LOPES, D. A.; NASCIMENTO, A. A. do; SALES, A.; VENTURA, A.; NOVELLI, I. A.; SOUSA, B. M.; PINHEIRO, N. L. Histologia e histoquímica do tubo digestório de *Phrynops geoffroanus* (Testudins, Chelidae). **Acta Amazonica**. Vol. 44(1): 135 – 142. Ano 2014.
- VINKE, T.; VINKE, S. The turtle and tortoise fauna of the central Chaco of Paraguay. **Radiata**, Donnerstage, v. 10, n. 3, p. 3-19, Aug. Ano 2001.
- VITT, L. J. F. G. R.; FRANÇA, F. G. R.; COLLI, G. R. **Reptiles of the lower Cristalino river area**. University of Oklahoma and Universidade de Brasília. Ano 2009.
- VOGT R. C. Amazon turtles. Lima, Peru **Grafica Biblio**, p 104. Ano 2008.
- WHITE, T. C. R. When is a herbivore not a herbivore? *Oecologia* 67:596–597. Ano 1985.
- WORK, T. M. Manual de Necropsia de Tortugas Marinas para Biólogos en Refugios o Areas Remotas. **National Wildlife Health Center**, Hawaii Field Station. 25pp. Ano 2000.
- WURTH, S. M. A.; MUSACCHIA, W. J. Renewal of intestinal epithelium in the freshwater turtle. **Anat. Rec.** 148:427- 439. Ano 1964.
- WYNEKEN, J. The Anatomy of Sea Turtles. **NOAA Technical Memorandum NMFS- SEFSC-470**, US Department of Commerce. 172pp. Ano 2001.
- YNTEMA, C. L. A Series of Stages in the Embryonic Development of *Chelydra serpentina*. **Jour. MORPH.**, 125: 219-252. Ano 1968.
- YOUNG, B. E.; HEARTH, J. W. 2000. **Histologia Funcional**. Guanabara Koogan, Rio de Janeiro. 415pp. Ano 2000.
- ZAHER, M.; EL-GHAREEB, A.W.; HAMDI, H.; ESSA, A.; LAHSIK, S. Anatomical, histological and histochemical adaptations of the reptilian alimentary canal to their food habits: I. *Uromastix aegyptiaca*. **Life Science Journal**, 9: 84-104. Ano 2012.
- ZARET, K.S. Regulatory phases of early liver development: paradigms of organogenesis. **Rev National Reviews Genetic**, v.3, p.499-512. Ano 2002.
- ZENTEK, J.; DENNERT, C. Feeding of reptiles: Practice and problems. *Tierarztl. Prax. Ausg. K. Klientiere. Emitiere.*, Hannover, 25(6): 684-688. Ano 1997.
- ZORN, A. M. Liver development: stem Book. Cambridge: **The Stem Cell Research Community**. Ano 2008.
- ZUASTI, A.; FERRER, C.; AROCA, P.; SOLANO, F. Distribution of extracutaneous melanin pigment in *Sparus auratus*, *Mugil cephalus* and *Dicentrarchus labrax* (Pisces, Teleostei). **Pigment Cell Res** 3: 126-131. Ano 1990.